Rekomendacja PTE
Jacek Bilbin

UL. MINKIEWICZA 13 , 16-400 SUWAŁKI

JACEK@BILBIN.COM

TEL. 87 567 26 80 , 504 099 345

Jacek Bilbin ukończył Akademię Medyczną w Białymstoku w 1987 roku . Specjalizację I stopnia ze stomatologii ogólnej uzyskał w 1997 roku , specjalizację II stopnia ze stomatologii zachowawczej uzyskał w 2002 roku . Od 1992 prowadzi praktykę w swoim gabinecie w Suwałkach.
Jest członkiem PTE od momentu założenia towarzystwa. Uczestniczy w wielu szkoleniach i konferencjach naukowych w kraju i zagranicą .

Od 1999 roku pracuje z powiększeniem . Początkowo lupy SurgiTel , następnie kolposkop obecnie od 2003 roku mikroskop Zeiss Opmi Pico. Tor wizyjny Sony umożliwia podgląd pola zabiegowego w czasie rzeczywistym na monitorach oraz umożliwia archiwizację zdjęć pacjentów.

Leczenie kanałowe jest przeprowadzane zawsze w osłonie koferdamu . Opracowanie chemo-mechaniczne kanałów jest wykonywane przy użyciu narzędzi ręcznych i maszynowych.

Zabiegi mikrochirurgiczne wykonywane są pod mikroskopem .Inne zabiegi z zakresu stomatologii zachowawczej , protetyki i periodontologii są również wykonywane pod mikroskopem.

Wyposażenie gabinetu stomatologicznego

Endometr Root ZX (Morita)

Mikroskop Opmi Pico (Carl Zeiss)

Tor wizyjny Sony

Skaler ultradźwiękowy (Spartan)

RTG punktowy (Gendex)

Radiowizjografia pośrednia (Digora)

System B

Obtura

Mikromotor K 3

Mikromotor EndoClass

1/160
ISO AUTO

ISO AUTO

ZEISS
Carl Zeiss

18-12-2014
16:9 20M FINE
1/160
F0.0
ISO 800
67/136
20:59
18-12-2014

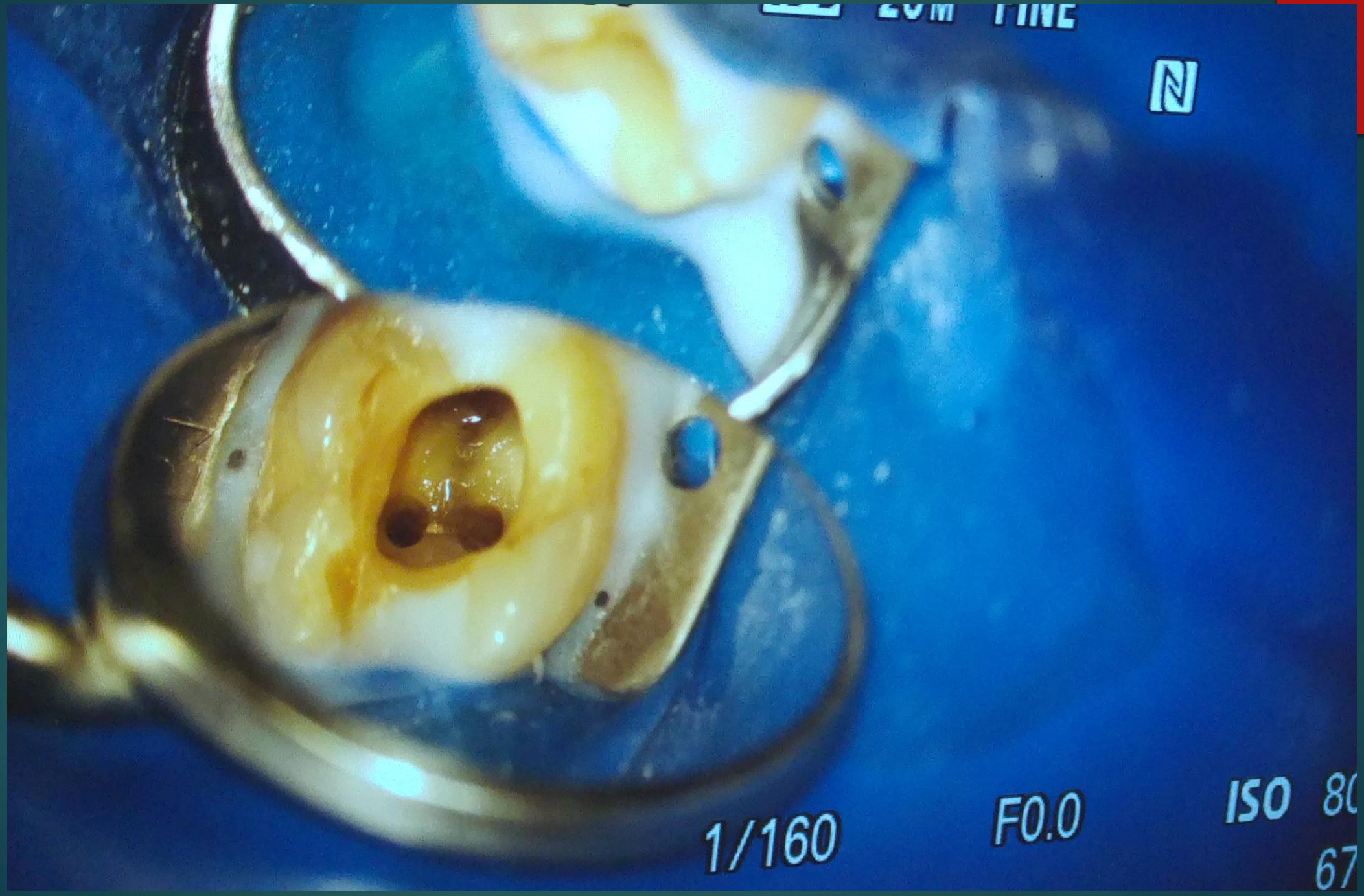
FINE
1/160
F0.0
ISO 80
67

Powiększenie pola zabiegowego ułatwia nam prawidłowe leczenie kanałowe , gdyż każdy ząb ma inną anatomię.

5 X

7,5 X

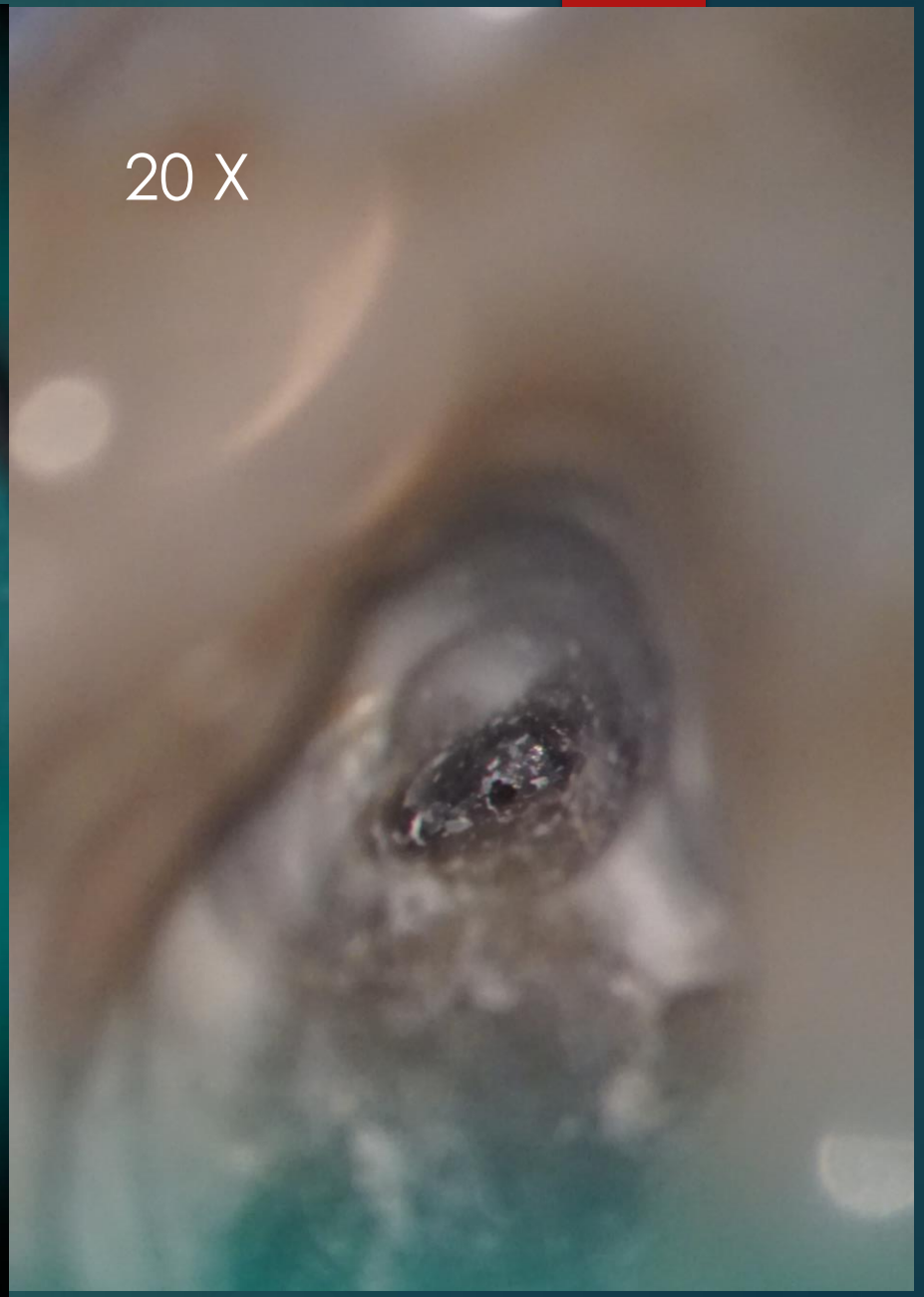
20 X

Zawsze staramy się uzyskać „drzewko szczęścia” endodonty

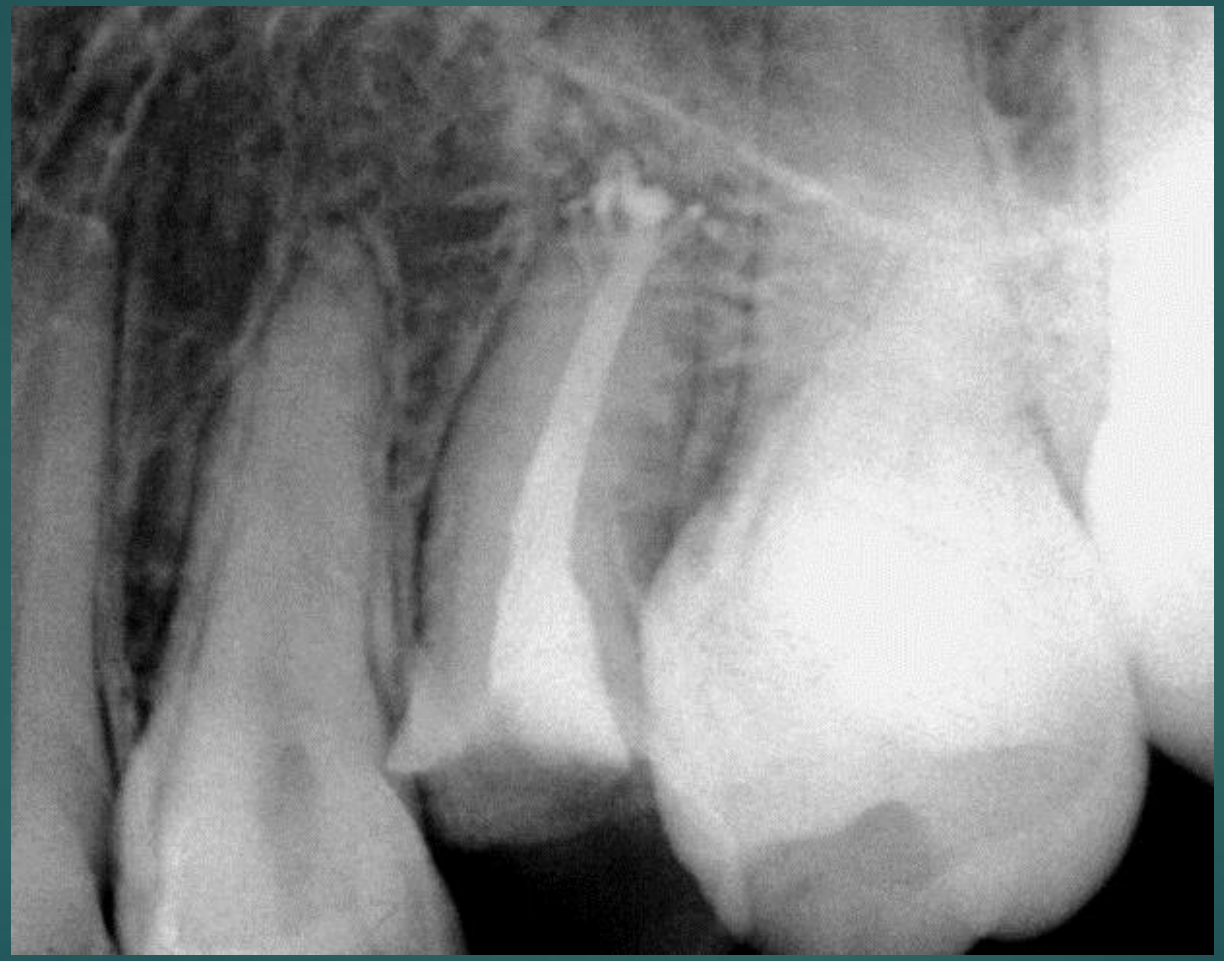

Leczenie pierwszorazowe

Leczenie pierwszorazowe

Pacjentka lat 19 Ząb 46 Granuloma pulpae internum ,resorpcja wewnętrzna
Opracowanie chemomechaniczne MB, ML Race 35 , D Race 40 WL 21 mm,
Założono Ca(OH)2 do kanałów na 3 tygodnie , nast. B-System , Obtura , AH-Plus.

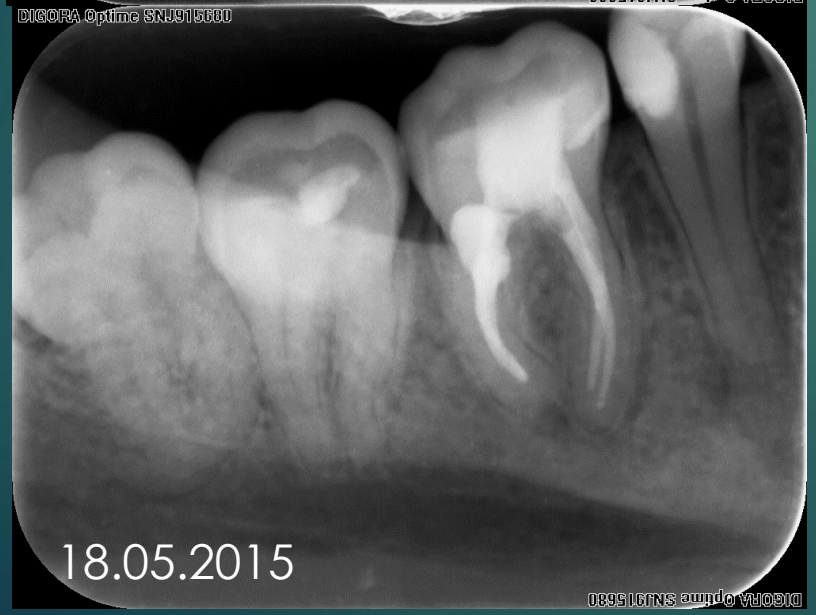

Planowa replantacja

Pacjentka lat 21 Ząb 47 Przewlekłe ropne zapalenie tkanek OKW(Periodontitis periapicalis chronica purulenta)

Pacjentka ,w trakcie leczenia ortodontycznego.

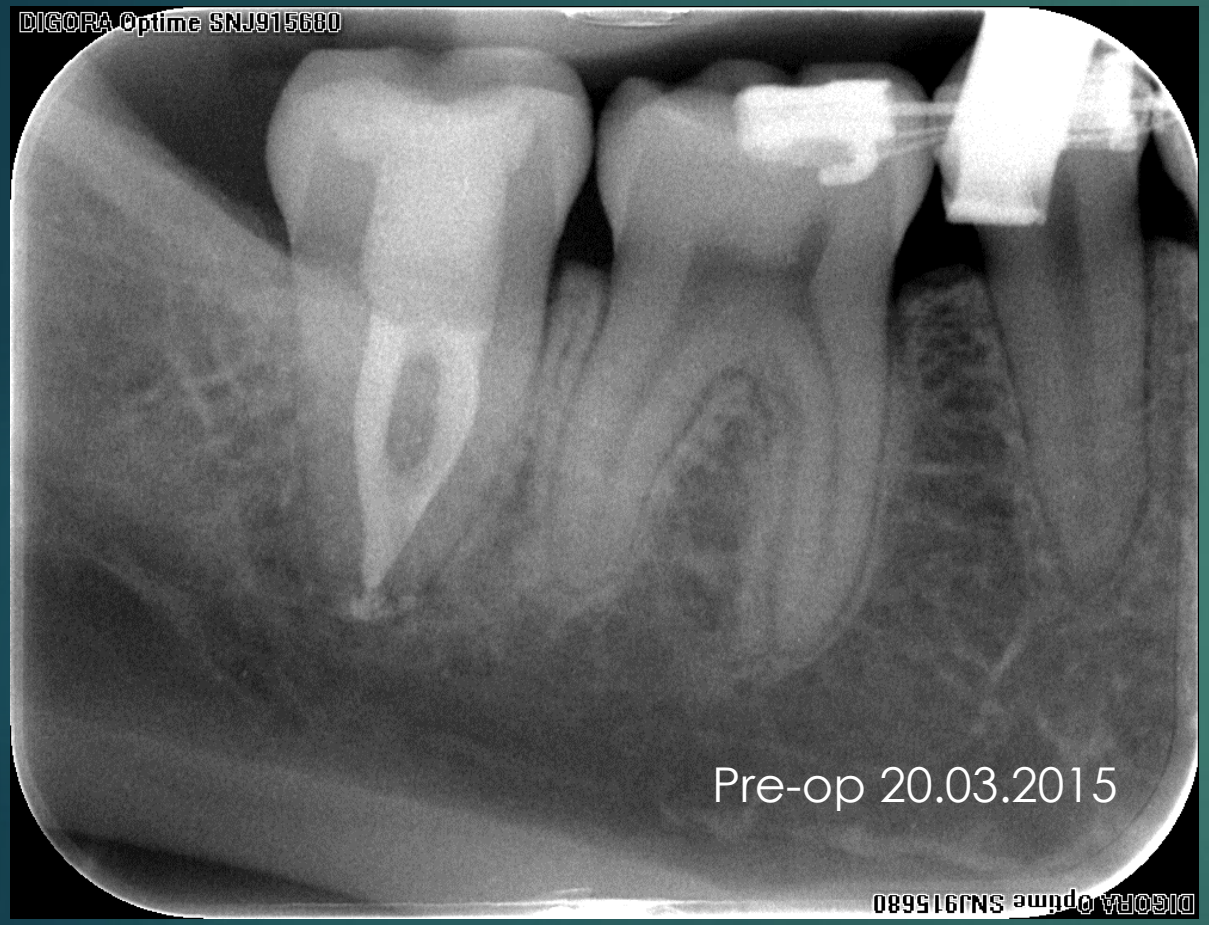
DIGORA Optime SNJ915680
Pre-op 20.03.2015

DIGORA Optime SNJ915680
Post-op 02.04.2015

IGORA Optime SNJ915680
26.05.2015

DIGORA Optime SNJ915680
23.09.2015

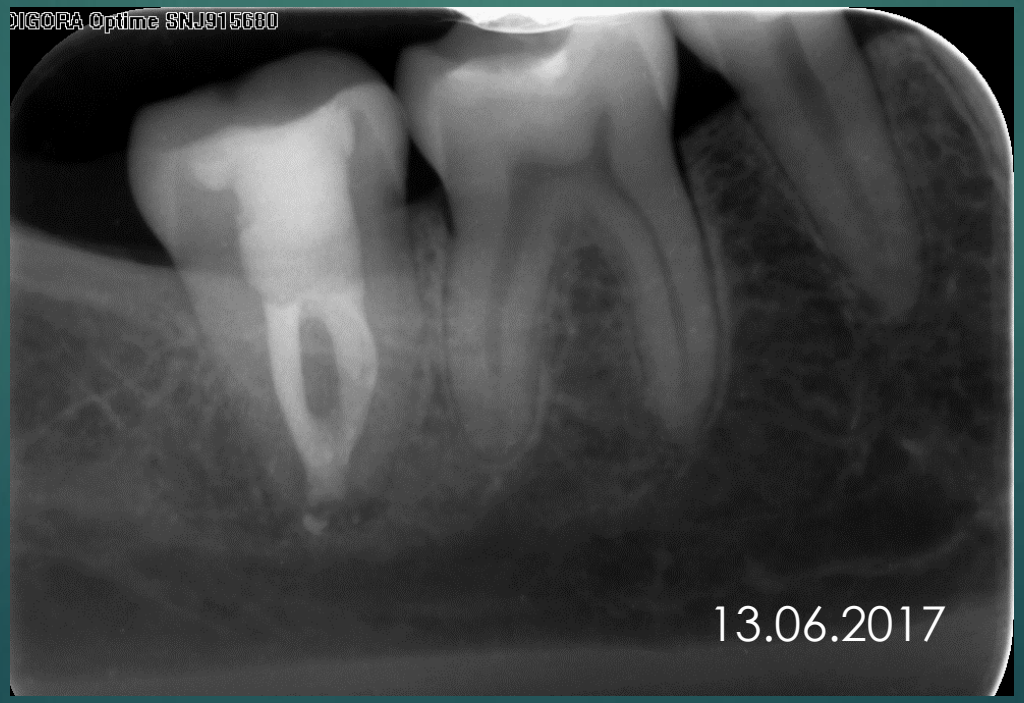
DIGORA Optime SNJ915680
13.06.2017

Planowa replantacja
Wizyta kontrolna po 30 miesiącach

Rewizja leczenia kanałowego

Rewizja leczenia kanałowego
Pacjentka lat 43 Ząb16 Przewlekłe ziarninowe zapalenie tkanek OKW – kanały niedopełnione .
Opracowanie komory i kanałów MB, MB2- RT 35 ,DB – RT35 WL 18mm,P-RT55 WL 19 mm
Ca(OH)2 do kanałów ,nast. B-System , Obtura, AH-Plus

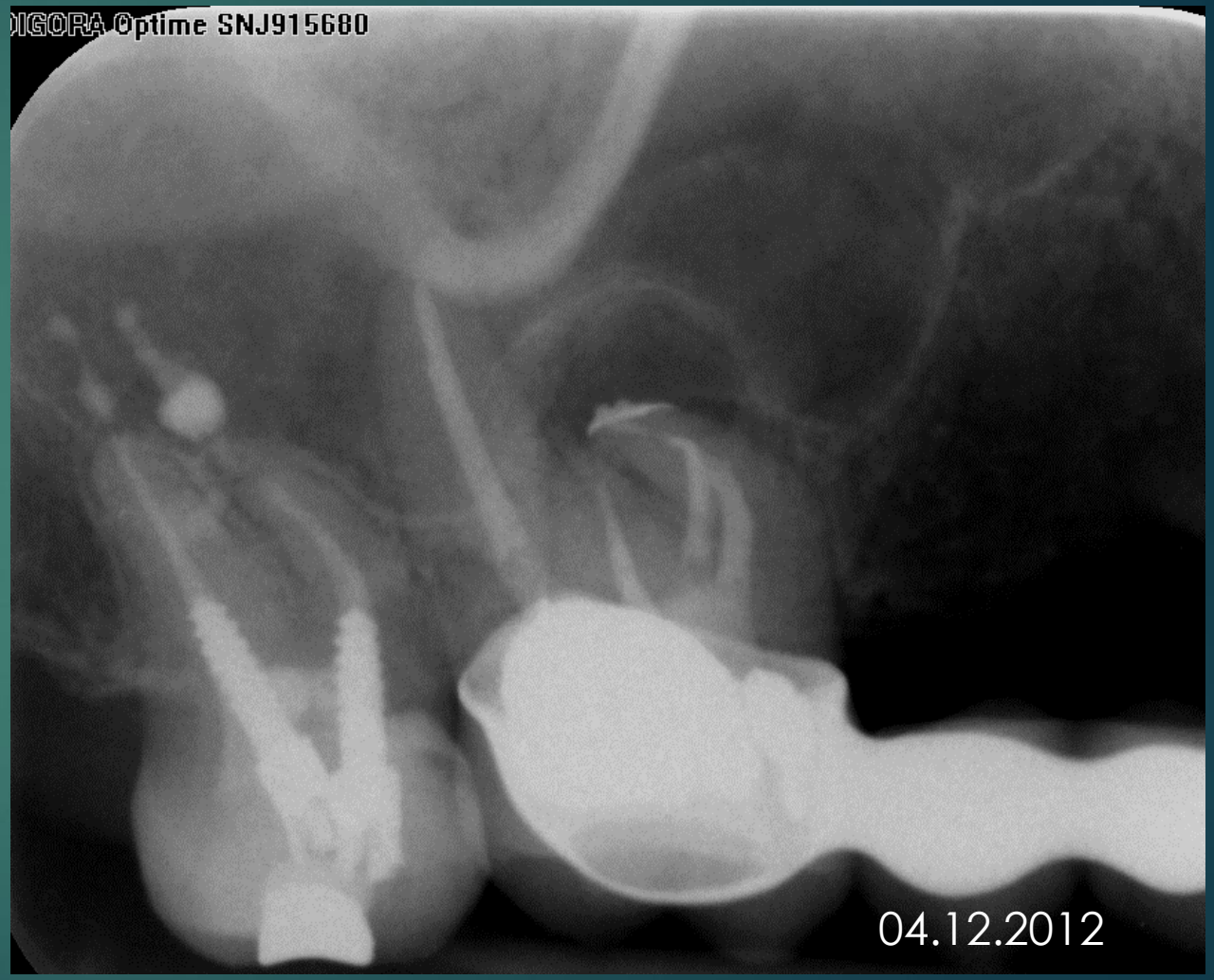

DIGORA Optime SNJ915680
08.10.2013

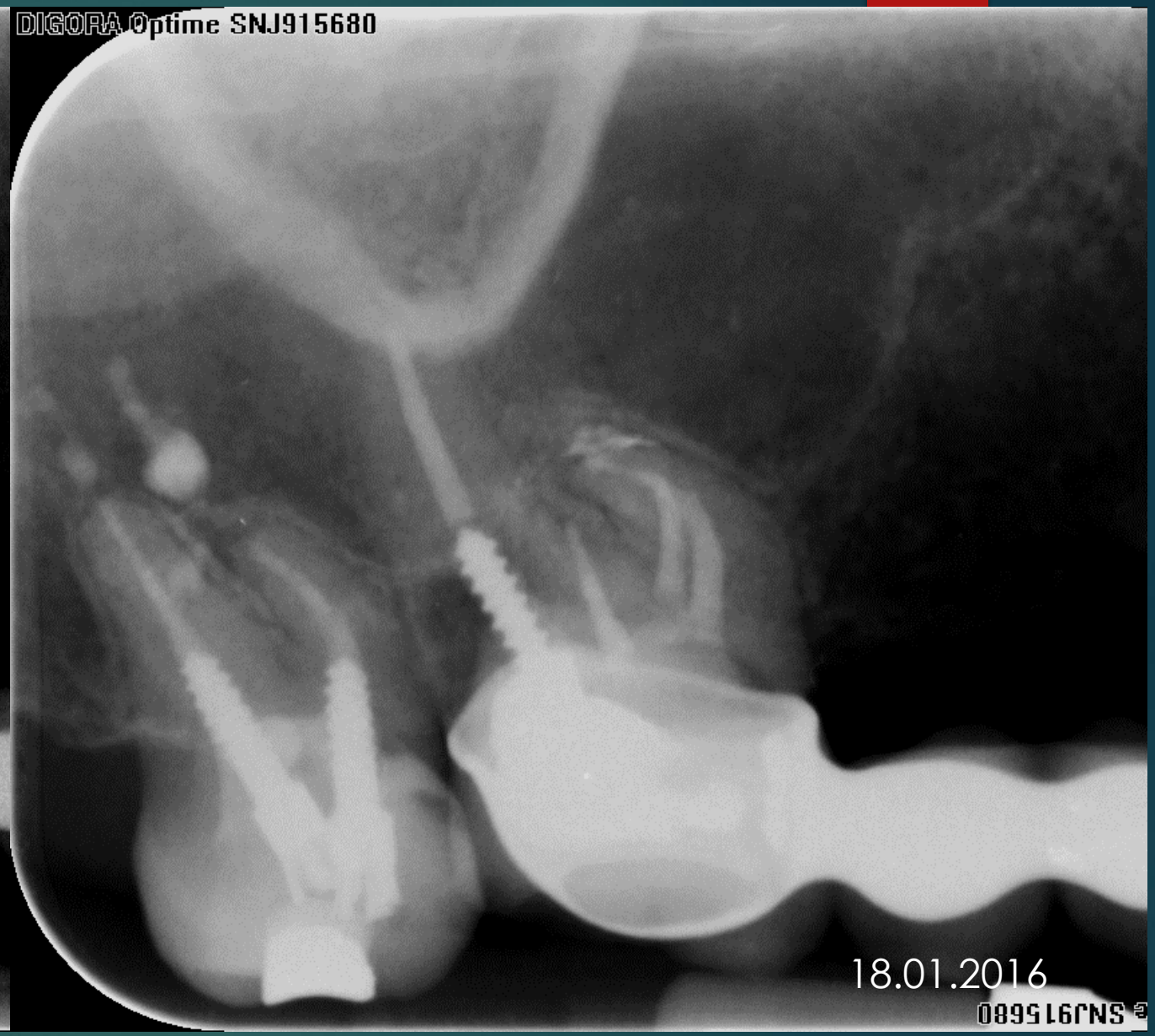
DIGORA Optime SNJ915680
18.01.2016

Rewizja leczenia kanałowego
Pacjentka lat 47 Ząb 13 Przewlekłe ziarninowe zapalenie tkanek OKW(Perodontitis periapicalis chronica granulosa – kanał niedopełniony
Opracowanie kanału WL 26 mm Race 45 , B-System ,Obtura , AH-Plus

DIGORA Optime SNJ915680
21.10.2017
DIGORA Optime SNJ915680

Usunięcie wkładu koronowo-korzeniowego

Pacjentka lat 38. Ząb 45 Przewlekłe włókniste zapalenie tkanek OKW – zacementowany ćwiek koronowo-korzeniowy. Usunięcie ćwieka – Spartan . Opracowanie 2 kanałów Bi L RT-35 WL-21 mm
B-System , Obtura , AH-Plus , endokorona

Usunięcie wkładu koronowo- korzeniowego

Pacjentka lat 55 . Zęby 13,23 Przewlekłe ziarninowe zapalenie tkanek OKW - kanały niedopełnione, zacementowane ćwieki koronowo-korzeniowe. Usunięcie wkładów -Spartan ,opracowanie kanałów WL 18mm RT-70. Pro root MTA , Obtura, AH-Plus,ponowne zacementowanie ćwieka koronowo-korzeniowego. 23 RT 50 B-System, Obtura AH-Plus.

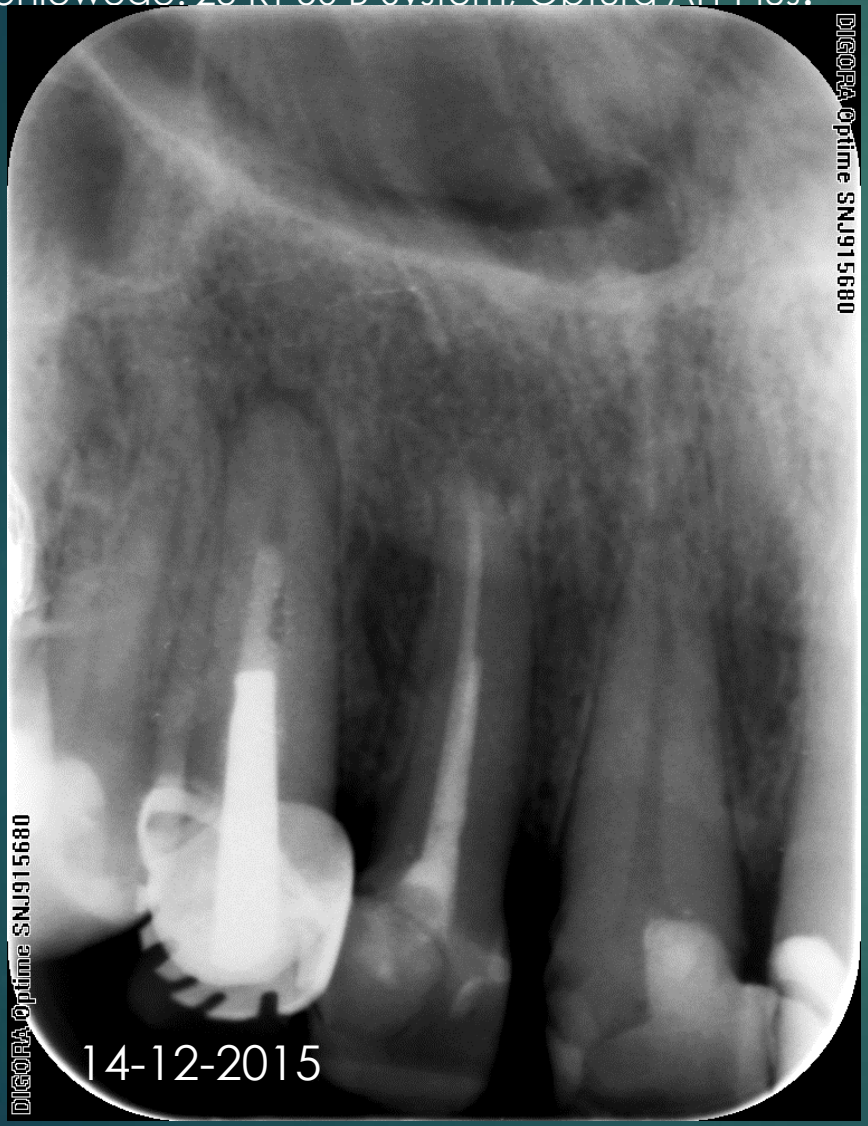

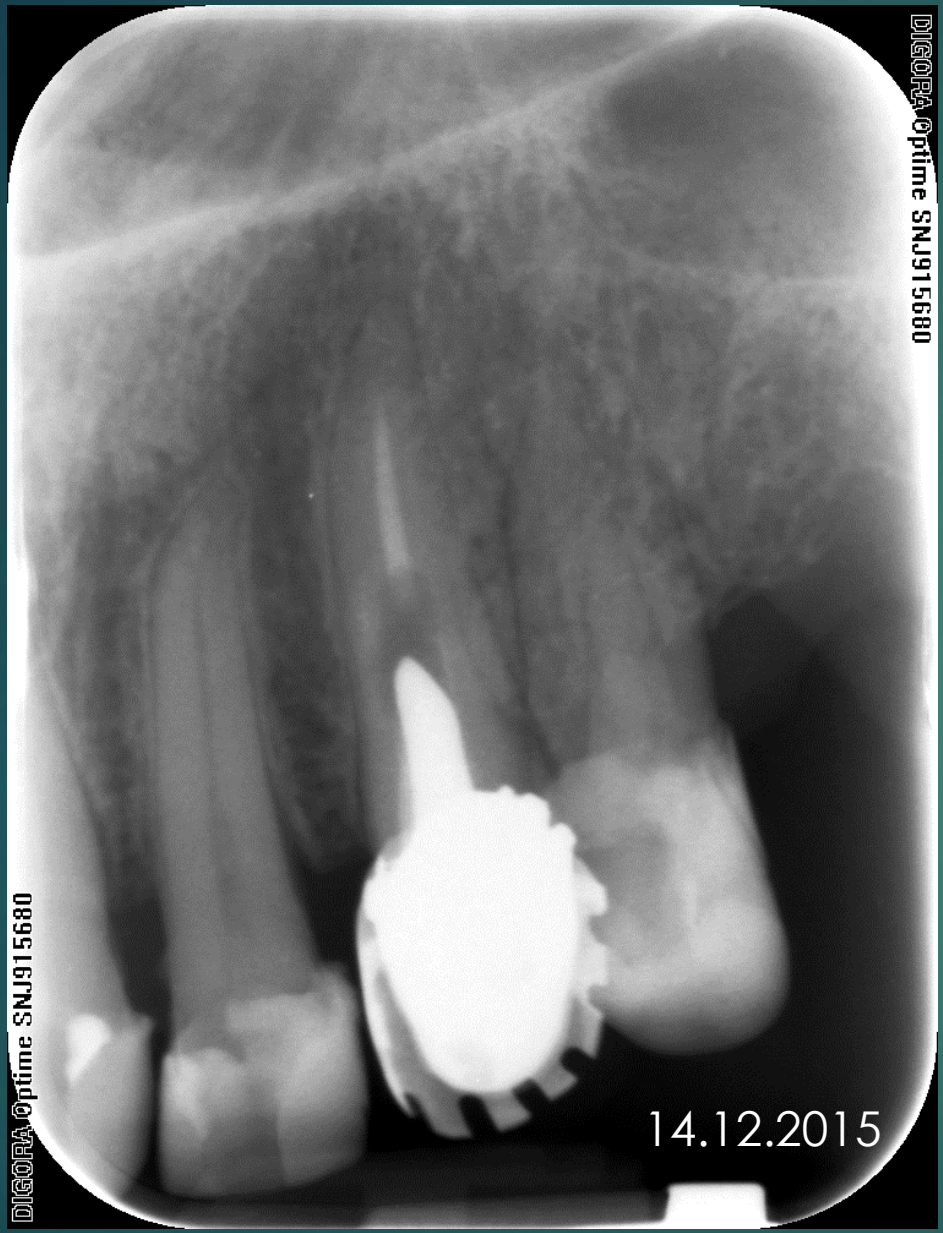
DIGORA Optime SNJ915680
DIGORA Optime SNJ915680
14.12.2015

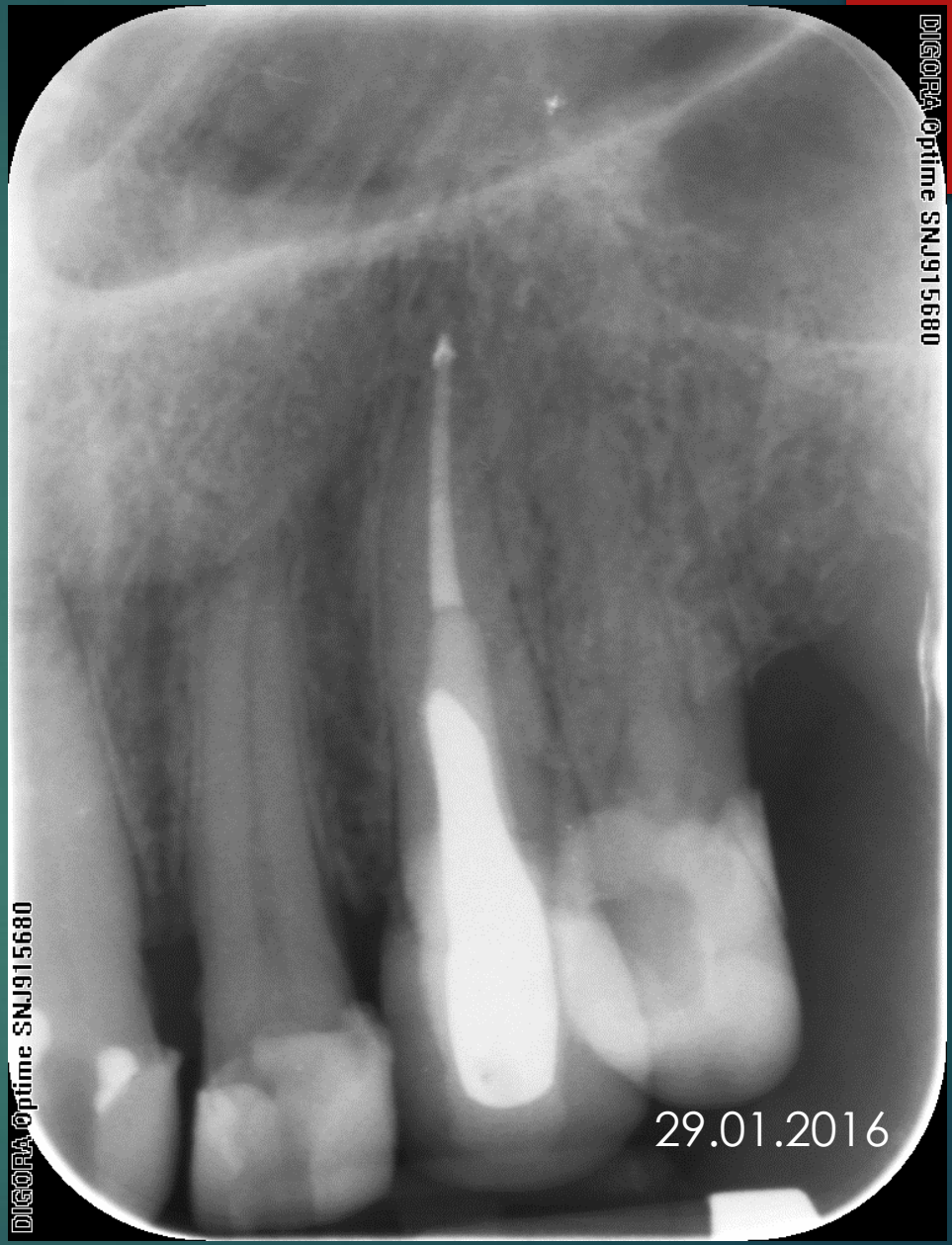
DIGORA Optime SNJ915680
DIGORA Optime SNJ915680
29.01.2016

Usunięcie złamanego narzędzia.

Pacjentka lat 56 Ząb 35 Przewlekłe włókniste zapalenie tkanek OKW , złamane narzędzie w kanale. Usunięcie narzędzia –Spartan , igła z klejem cyjanoakrylowym. Opracowanie 3 kanałów ,RT 35 BioRaCe B-System , Obtura , AH-Plus.

DIGORA Optime SNJ915680
18.08.2014



DIGORA Optime SNJ915680
18.08.2014
DIGORA Optime SNJ915680

Usuwanie złamanych narzędzi z kanałów

Pacjent lat 45 Ząb 15 Przewlekłe ziarninowe zapalenie tk.OKW , złamane narzędzie w kanale , perforacja ściany dystalnej komory zęba.

Zamknięcie perforacji –Pro Root MTA . Na następnej wizycie usunięcie narzędzia i opracowanie kanałów. WL 21 mm , RT 30 ,B-System , Obtura .AH-Plus.

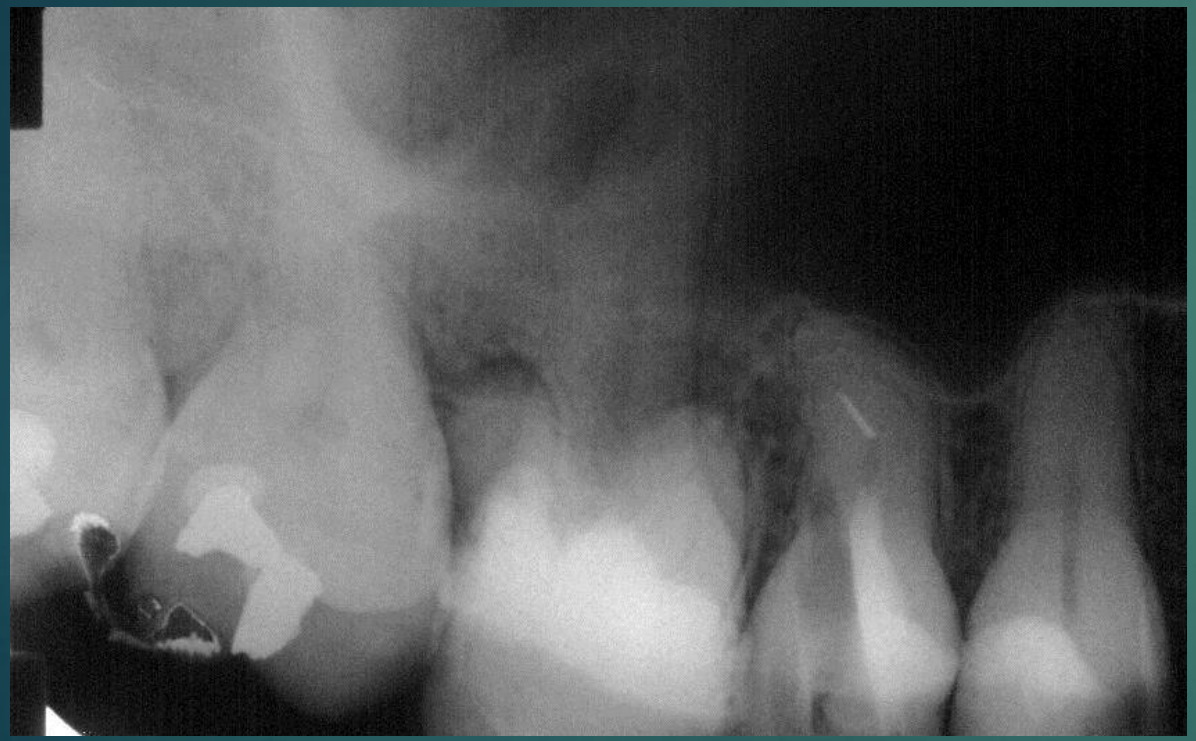

Zamknięcie perforacji

Pacjentka lat 23 Ząb 46 w trakcie leczenia kanałowego w innym gabinecie. Perforacja dna komory zęba. Opracowanie komory , zamknięcie perforacji Pro Root MTA , pokrycie dna komory Gradia Low Flow. Całkowite opracowanie kanałów .MB, ML RT 35 , WL 23 mm ,P –RT 45 , WL 22mm.B-system Obtura ,AH-Plus.

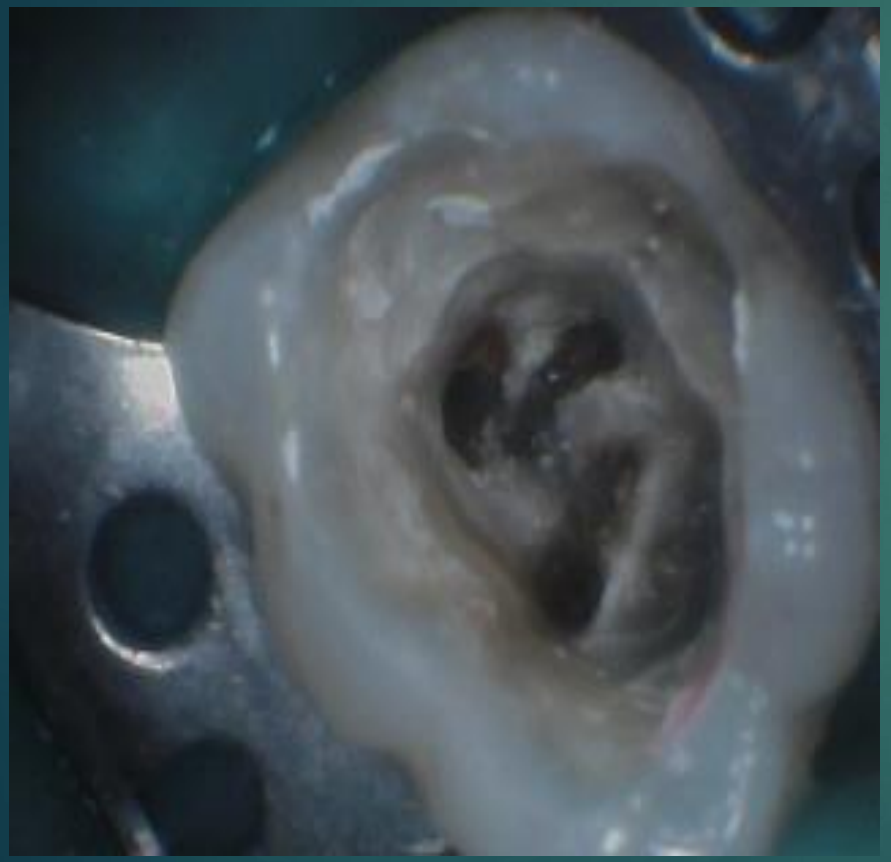

04.10.2014

Zamknięcie perforacji

Pacjentka lat 42 Ząb 36 leczony w innym gabinecie –perforacja dna komory zęba.Zamknięcie perforacji zęba Pro Root MTA , wigotna watka ,Cavit. Opracowanie kanałów ML, MB RT-35 , D RT-45 , B-System Obtura , AH-Plus.

Resekcja /mikrochirurgia

Pacjentka lat 32. Ząb 22 Przewlekłe ropne zapalenie tkanek OKW , resorpcja zapalna wierzchołka korzenia . Usunięcie gutaperki z kanału , Opracowanie kanału RT 90,Ca(OH)2 Cavit, ponownie Ca(OH)2 do kanału. Opracowanie kanału i wypełnienie Pro Root MTA , Obtura AH-Plus. Zmiana zmniejszyła się ale wciąż występują niewielkie dolegliwości bólowe i ruchomość zęba.Wykonano resekcję wierzchołka po odwarstwieniu płata pełnej grubości. Wypełnienie wsteczne Pro Root MTA , szwy 6,0. Dolegliwości bólowe i ruchomość ustąpiły.

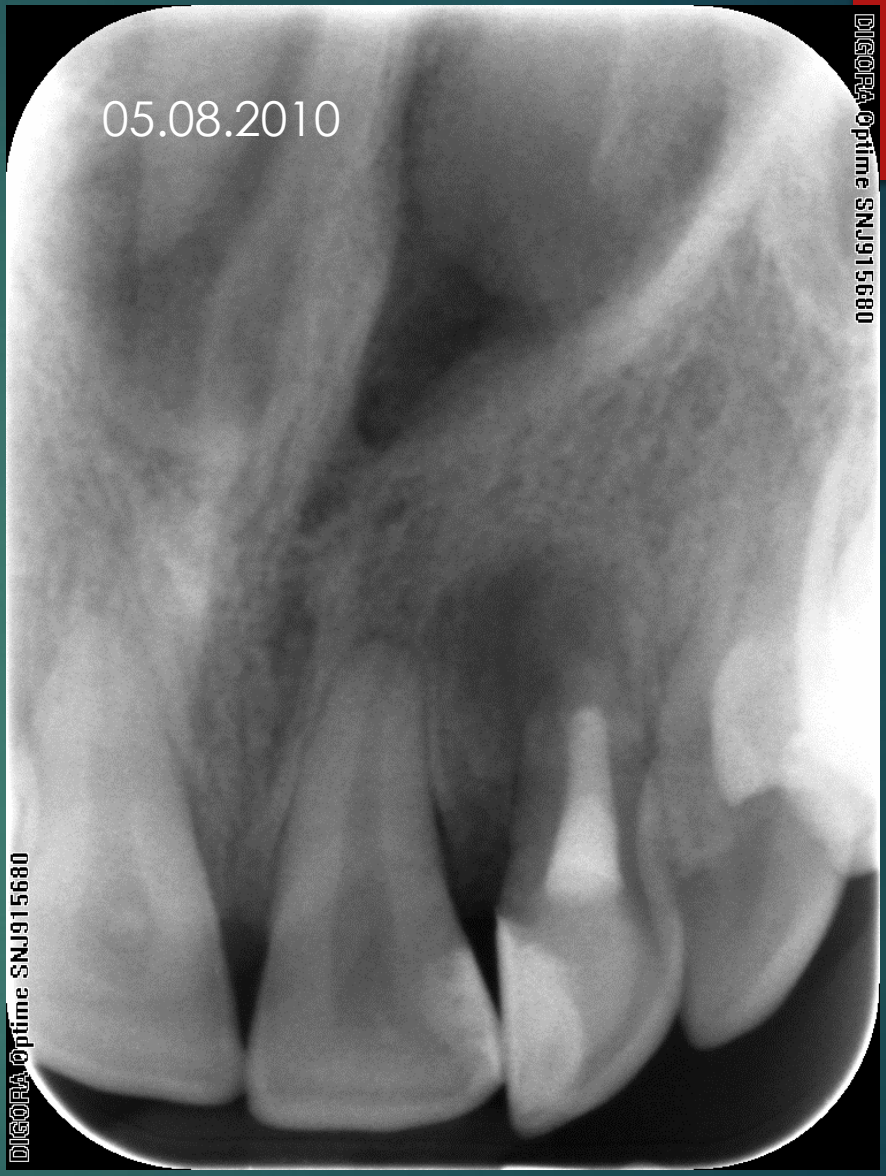
05.08.2010
DIGORA Optime SNJ915680
DIGORA Optime SNJ915680

01.06.2010
DIGORA Optime SNJ915680
DIGORA Optime SNJ915680

24.08.2011
DIGORA Optime SNJ915680
DIGORA Optime SNJ915680

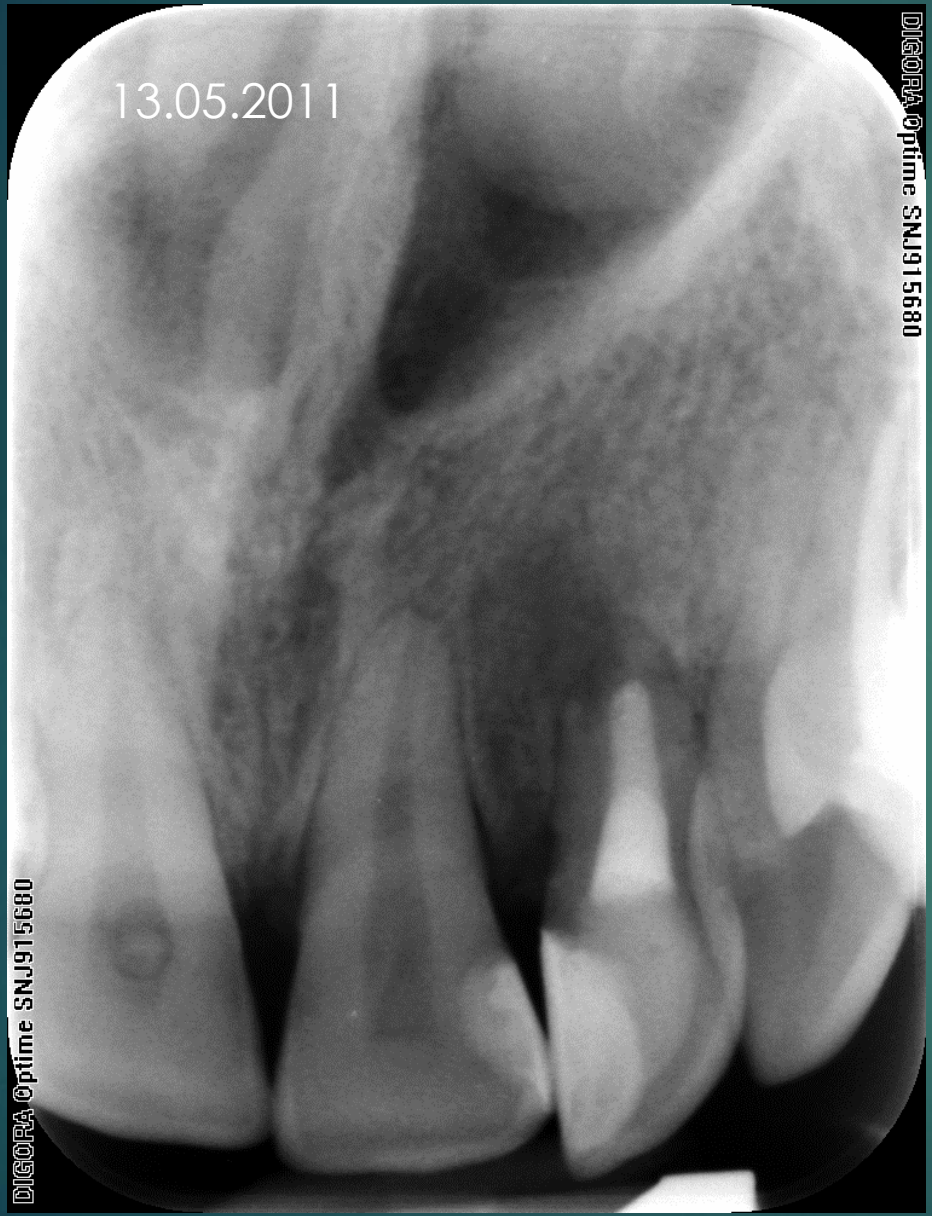
13.05.2011
DIGORA Optime SNJ915680
DIGORA Optime SNJ915680

06.02.2012
DIGORA Optime SNJ915680
DIGORA Optime SNJ915680

11.06.2012
DIGORA Optime SNJ915680
DIGORA Optime SNJ915680

11.01.16
DIGORA Optime SNJ915680
DIGORA Optime SNJ915680

30.01.17
DIGORA Optime SNJ915680
DIGORA Optime SNJ915680

Resekcja/mikrochirurgia

Pacjentka lat 52 . Ząb 11 Periodontitis periapicalis chronica exacerbata. Kanał niedopełniony , w kanale zacementowany ząb ćwiekowy lany z napaloną koroną porcelanową . Resekcja wierzchołka , wypełnienie wsteczne Pro Root MTA,szwy 6,0.

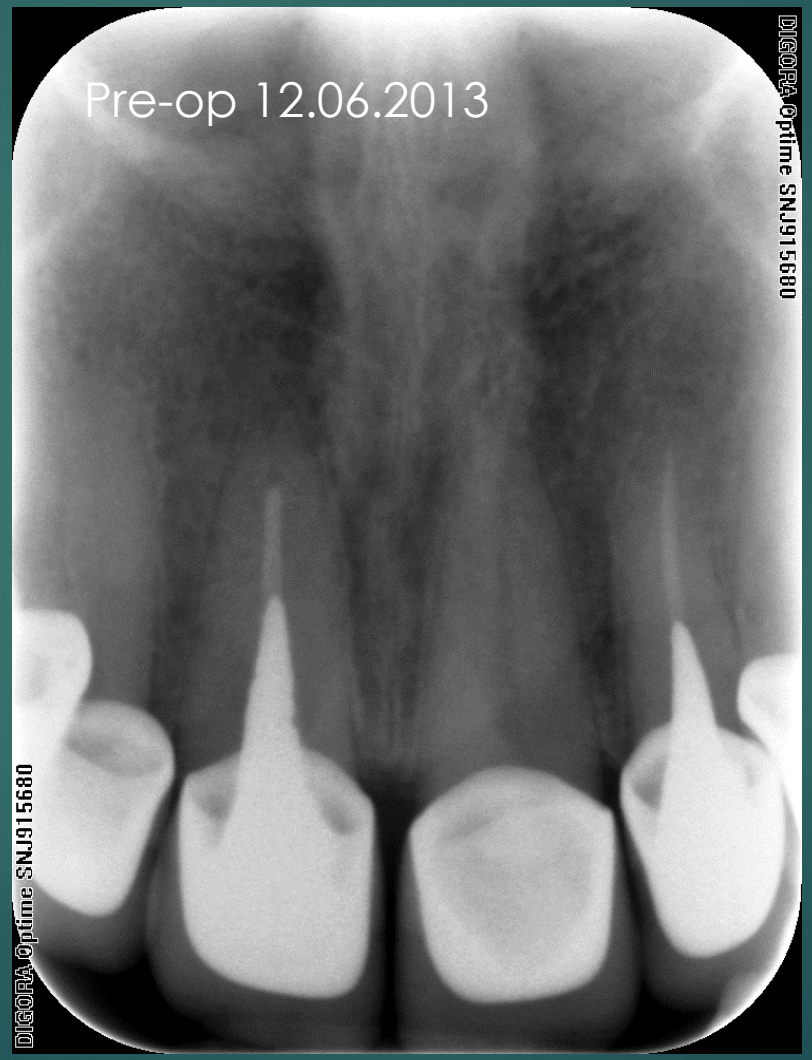

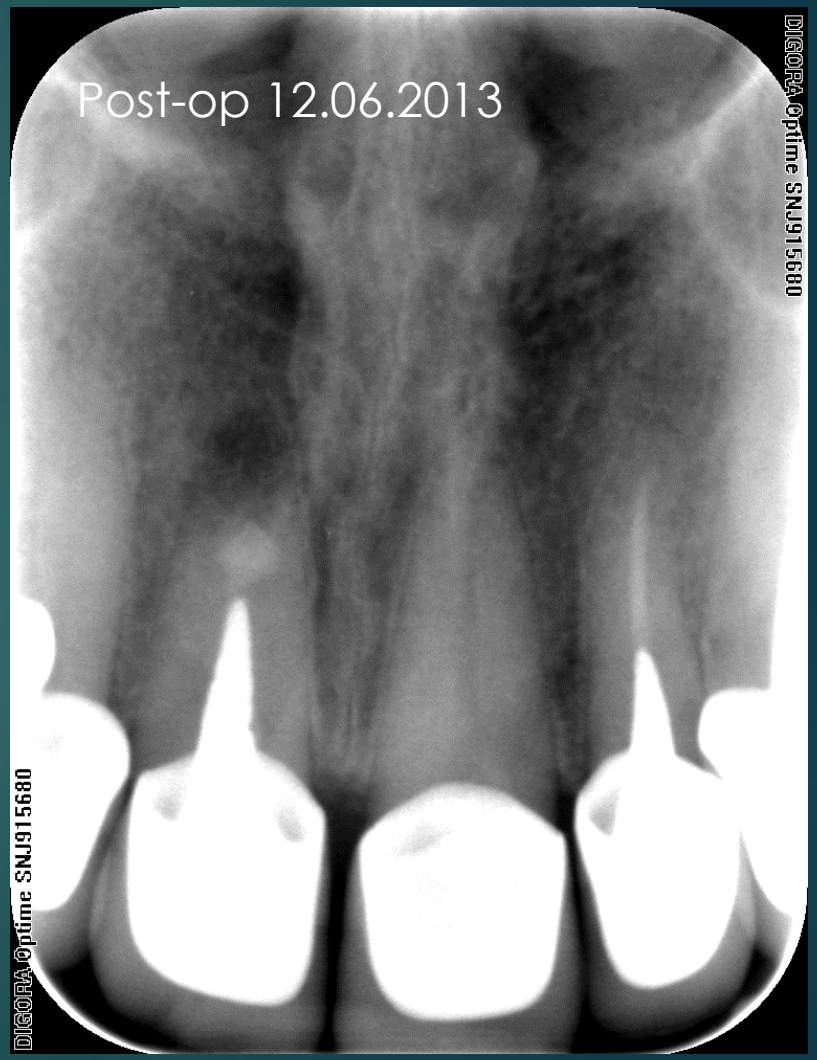

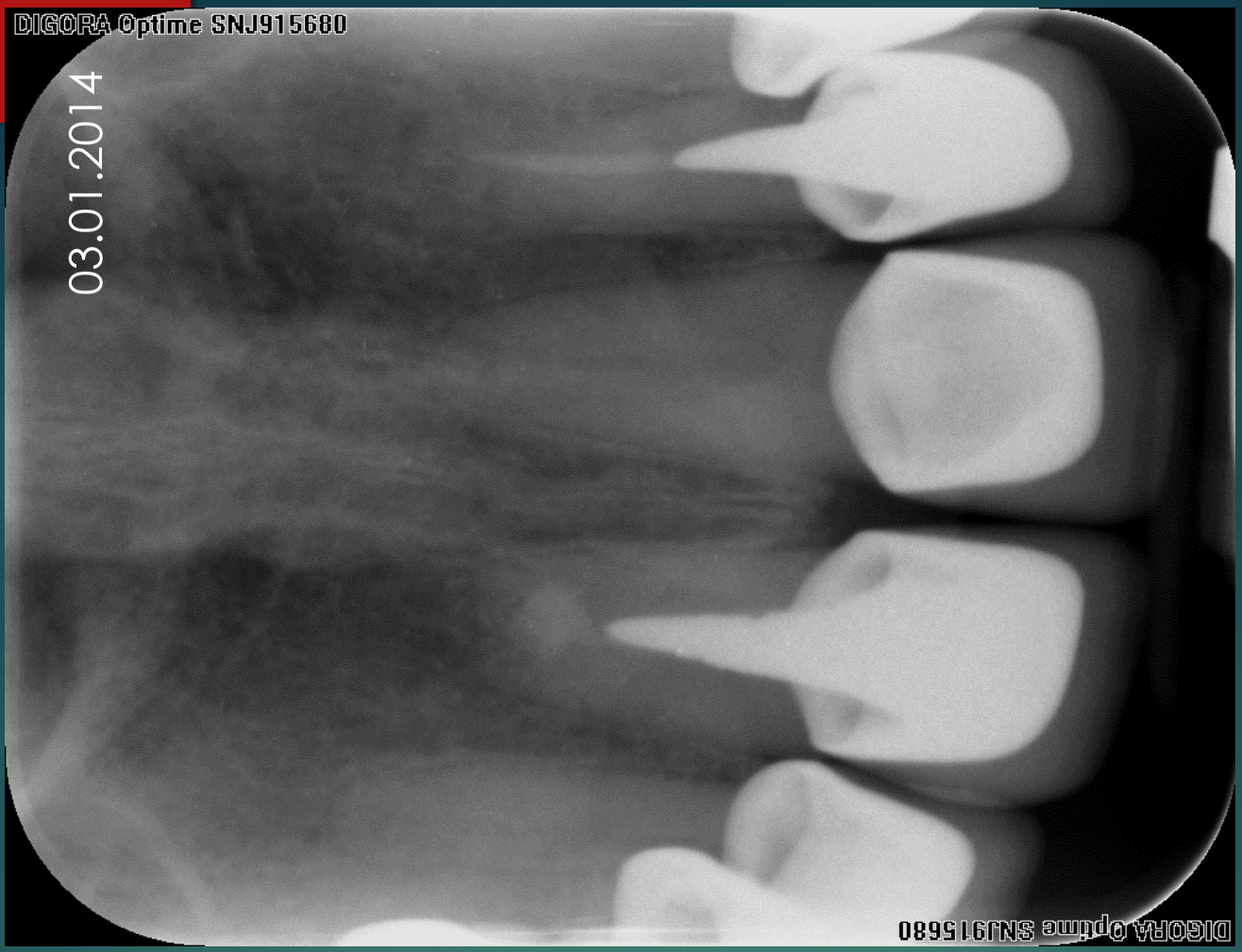
DIGORA Optime SNJ915680
03.01.2014
DIGORA Optime SNJ915680

DIGORA Optime SNJ915680
08.10.2013
DIGORA Optime SNJ915680

10.07.2017

Odbudowa zębów po leczeniu kanałowym

Odbudowa zębów po leczeniu kanałowym

Odbudowa zęba po leczeniu kanałowym

Odbudowa zębów po leczeniu kanałowym

Nakłady Empress cementowane na Enamel HRi

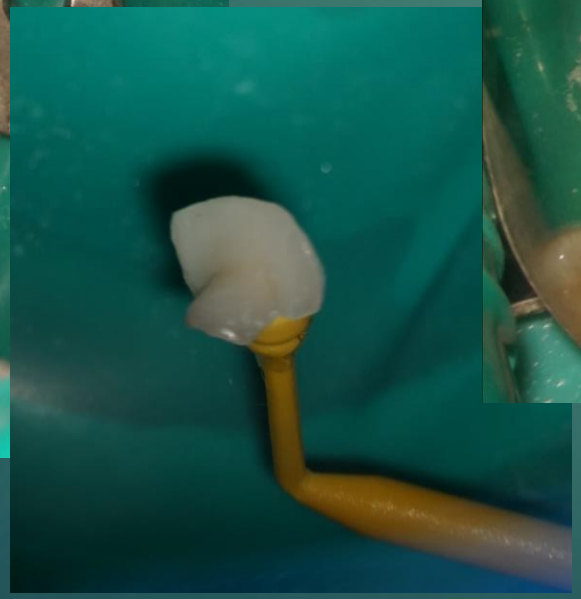

Wybielanie zębów Leczonych kanałowo

Wybielanie zębów leczonych kanałowo.

Planowa replantacja

Planowa replantacja
Pacjent Lat 26 35 Przewlekłe włókniste zapalenie tkanek OKW(Periodontitis periapicalis chronica fibrosa) Ząb leczony kanałowo w innym gabinecie, kanał niedopełniony.

Pre-op 20.01.2014

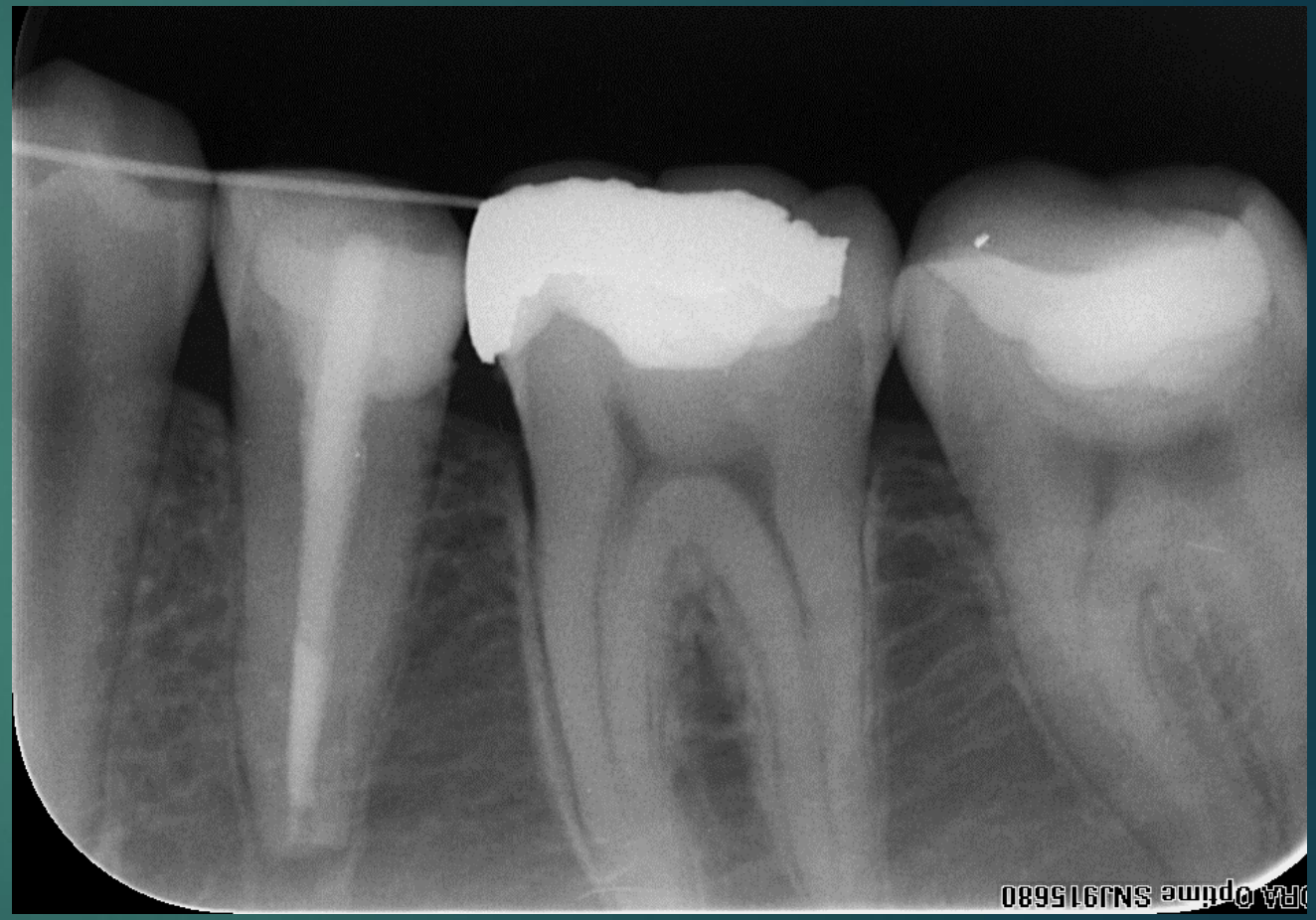

Post-op 23.01.2014

DIGORA Optime SNJ915680
10.03.2014
DIGORA Optime SNJ915680

DIGORA Optime SNJ915680
14.06.2017
DIGORA Optime SNJ915680

Planowa replantacja
Wizyta kontrolna po 40 miesiącach

Inwazyjna resorpcja przyszyjkowa

Pacjent Lat 28 21 Ząb leczony kanałowo w 2001 roku , znaczne przebarwienie korony. W 2003roku ponowne leczenie kanałowe i wybielanie wewnętrzne- Opalescence Endo dwukrotnie , nast. Ca(OH)2 do komory na 3 tygodnie. Zacementowanie ćwieka z włókna szklanego do kanału.

Pre-op 24.11.2011
DIGORA Optime SNJ915680

Post-op 24.11.2011
DIGORA Optime SNJ915680

17.04.2012
DIGORA Optime SNJ915680

12.04.2016
DIGORA Optime SNJ915680
DIGORA Optime SNJ915680

Rewascularyzacja

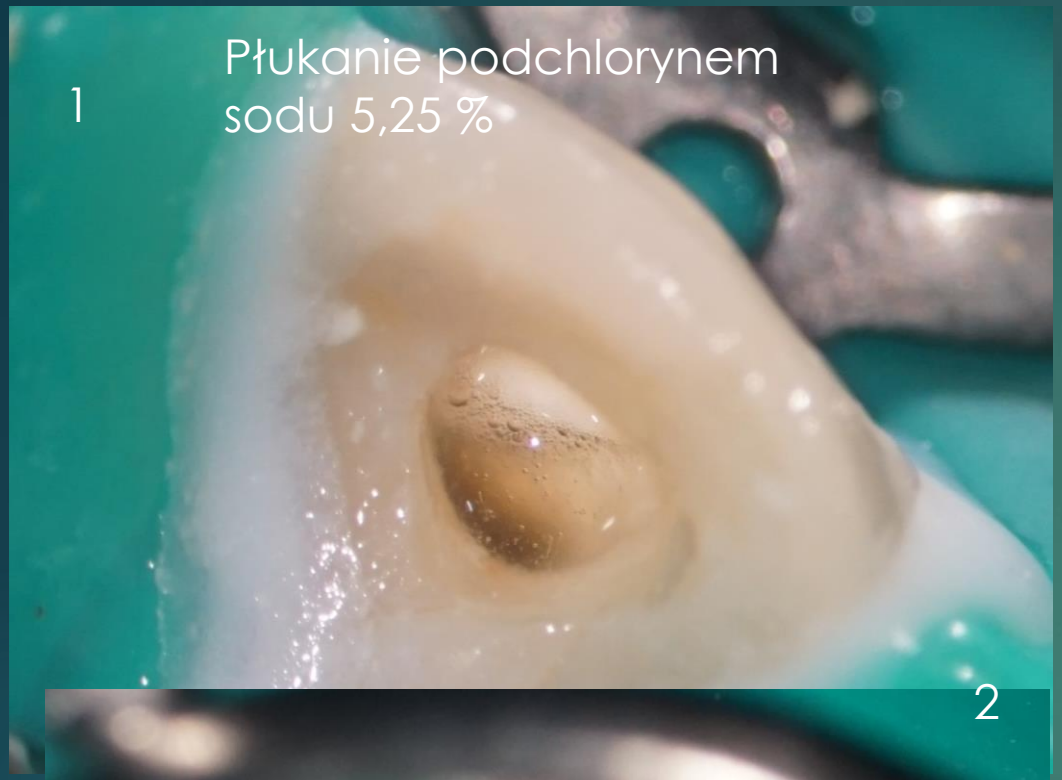

Założenie pasty z antybiotyków na 26 dni
-metronidazol
-minocyclin(Unidox)
-ciprofloxacin(Cipronex)

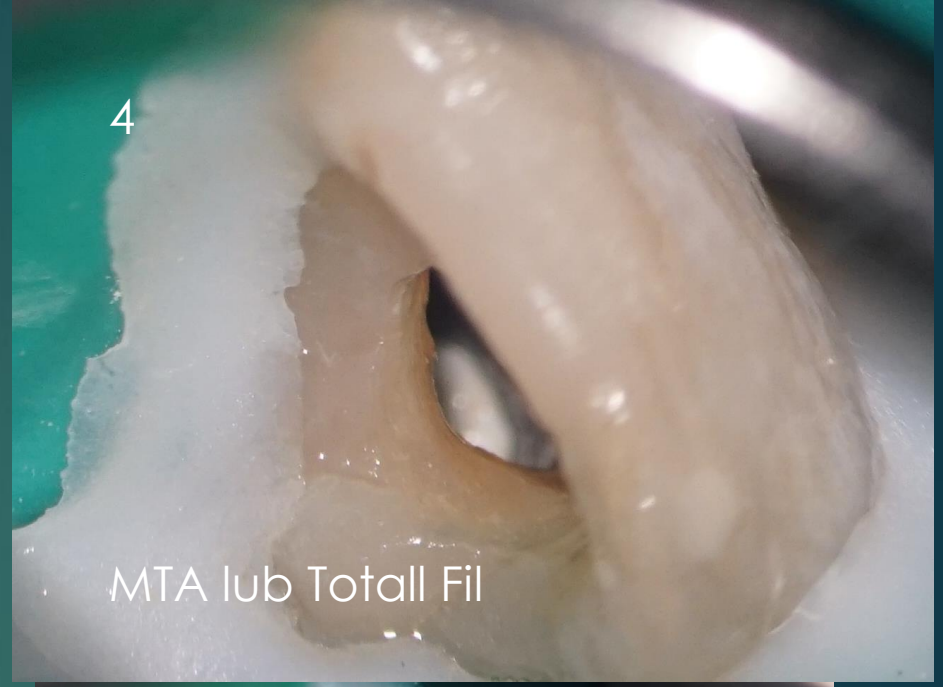

Rewascularyzacja

Pacjent lat 12. Ząb 11 Fractura coronae dentis cum denudatio pulpae. 21 Fractura coronae dentis sine denudatio pulpae.

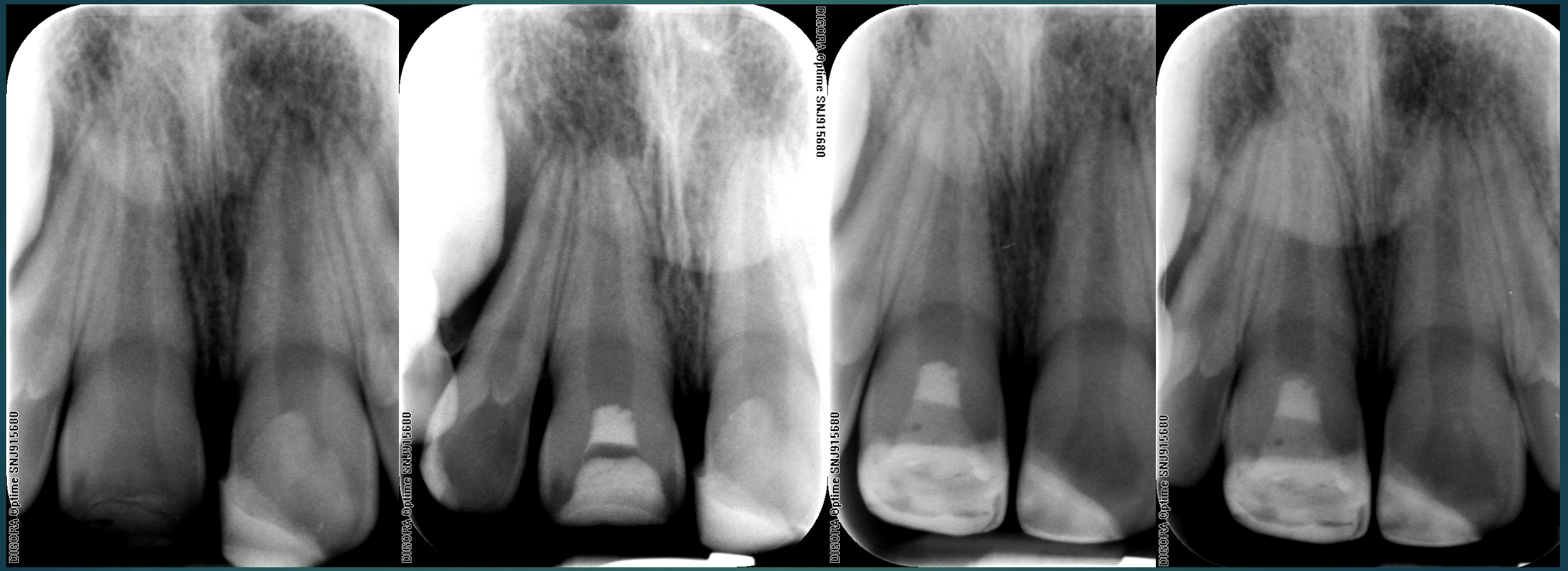

25.04.2012 21.05.2012 15.06.2012 11.02.2013

09.09.2013
17.03.2014
27.05.2015
10.08.2017
DIGORA Optime SNJ915680
DIGORA Optime SNJ915680
DIGORA Optime SNJ915680
DIGORA Optime SNJ915680

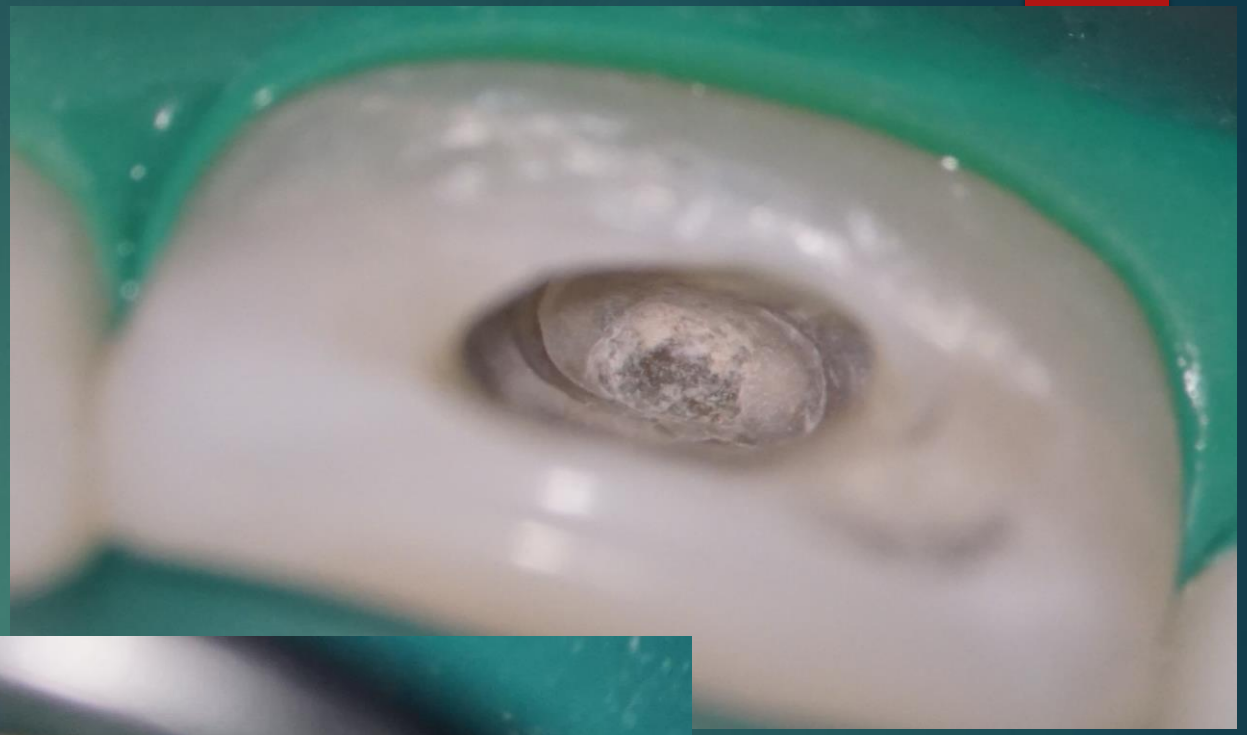

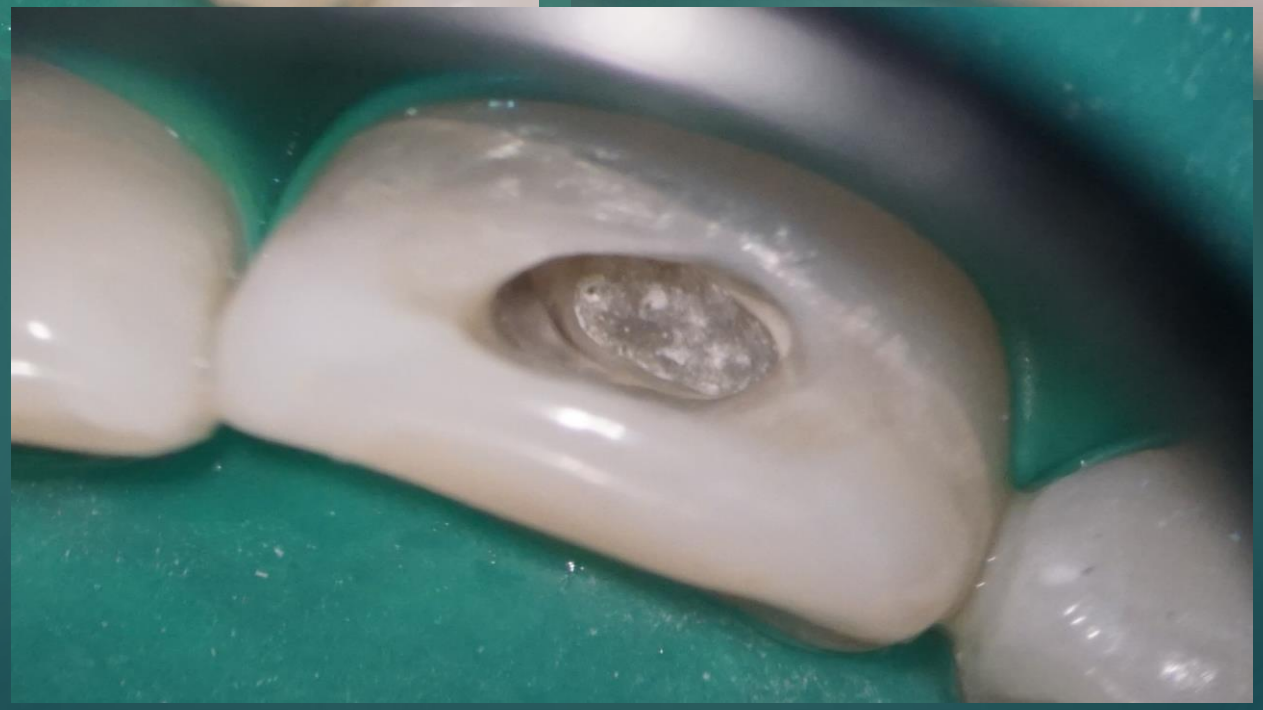

Pre-op

Post-op

Przykrycie bezpośrednie i zacementowanie odłamu zęba

Pacjentka lat 10 Ząb 11 Fractura coronae dentis cum denudatio pulpae. Przykrycie bezpośrednie –ProRoot MTA zacementowanie odłamu zęba Clearfill, Enamel Hri.

22.03.2010

17.06.2010

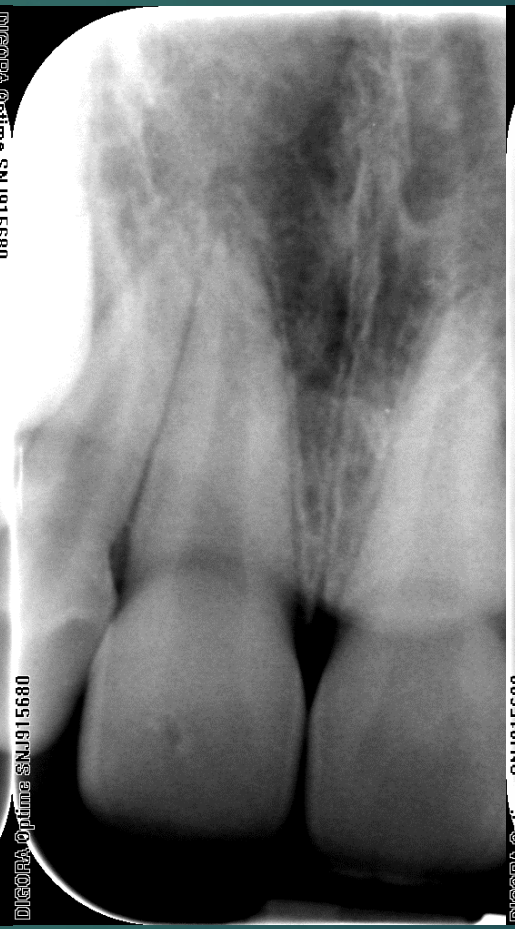

21.04.2011

23.07.2014

22.03.2010

11.05.2010

Pulpotomia częściowa

Pacjent lat 17

Ząb 11 Fractura coronae dentis cum denudatio pulpae.
Ząb 21 Fractura coronae dentis sine denudatio pulpae.

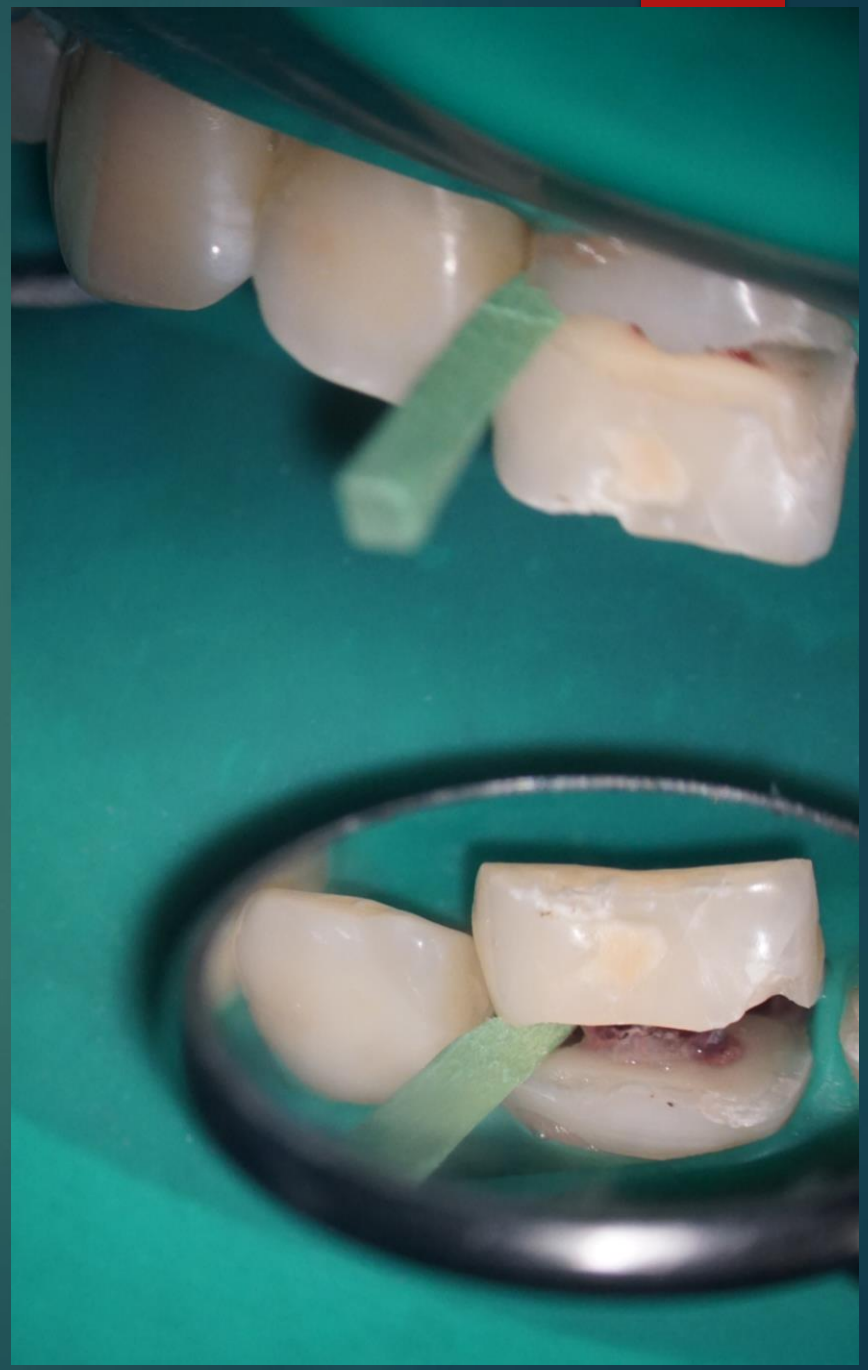

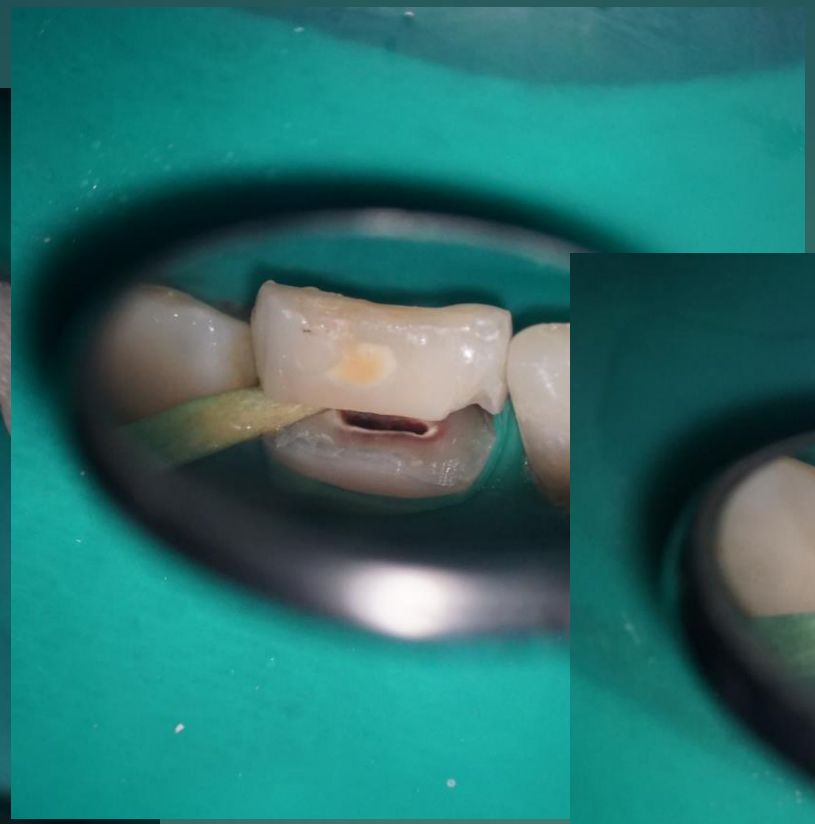

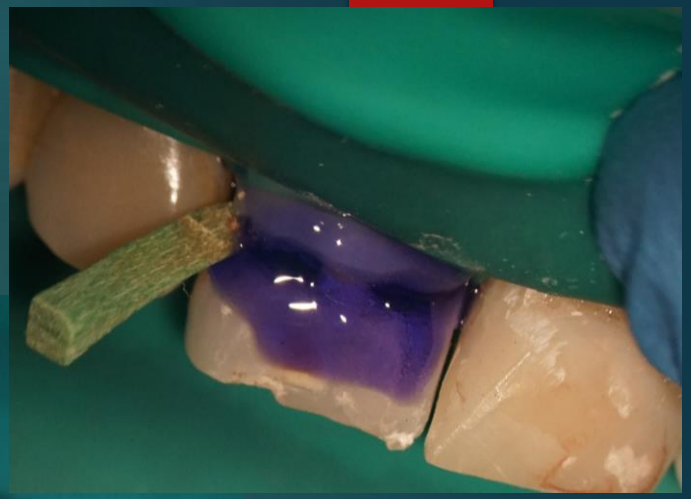

Anesthesia is administered , a rubber dam is placed and superficial disinfection is performed . Partial pulpotomy , Pro Root MTA is placed on the pulp. Total Etch , OptiBond –FL , Enamel Plus HRi

Pre-op

Post-op

Pre-op

Post-op

DDS Jacek Bilbin

BilbinMed
Ul.Minkiewicza 13
Suwałki

СТОМАТОЛОГ

Все бу
О'кей!