

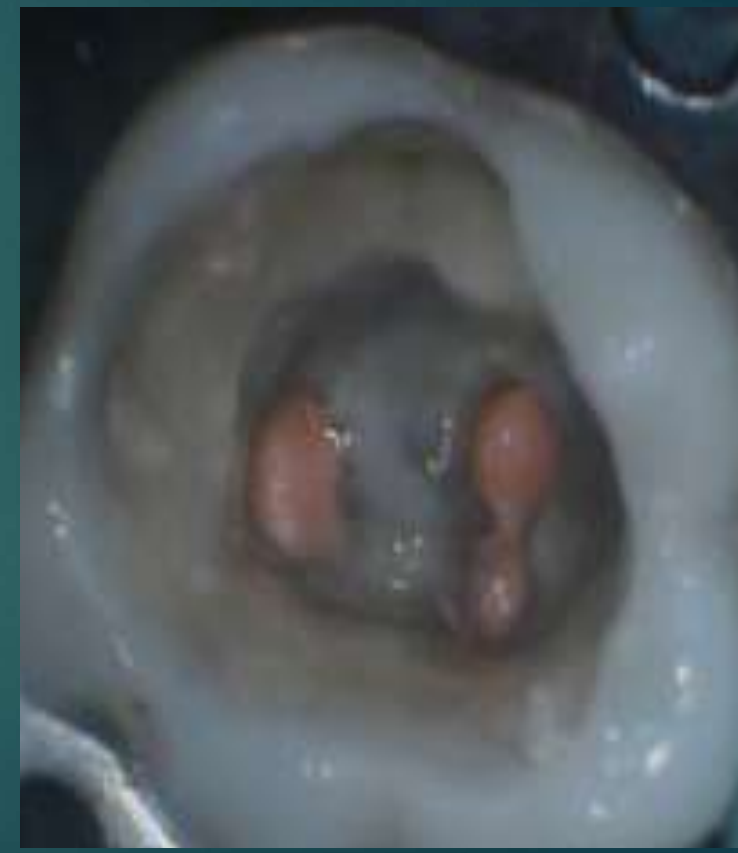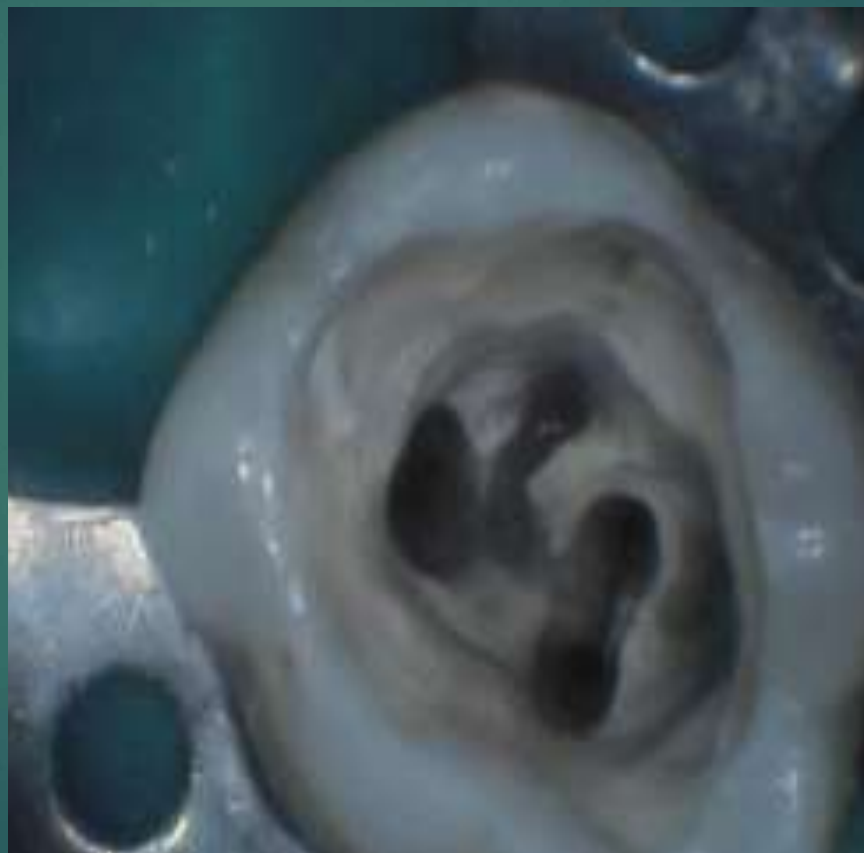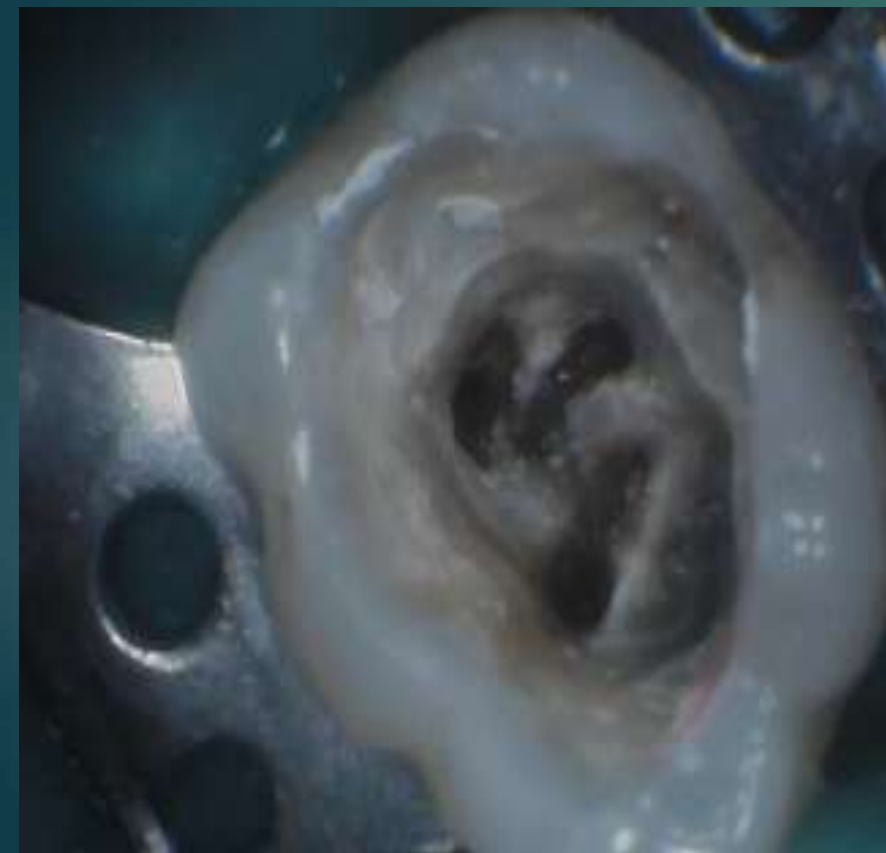The background of the slide is a light gray gradient with several realistic water droplets of various sizes scattered across it. The droplets have highlights and shadows, giving them a three-dimensional appearance.

PERFORACJA KOMORY I KANAŁU ZĘBA

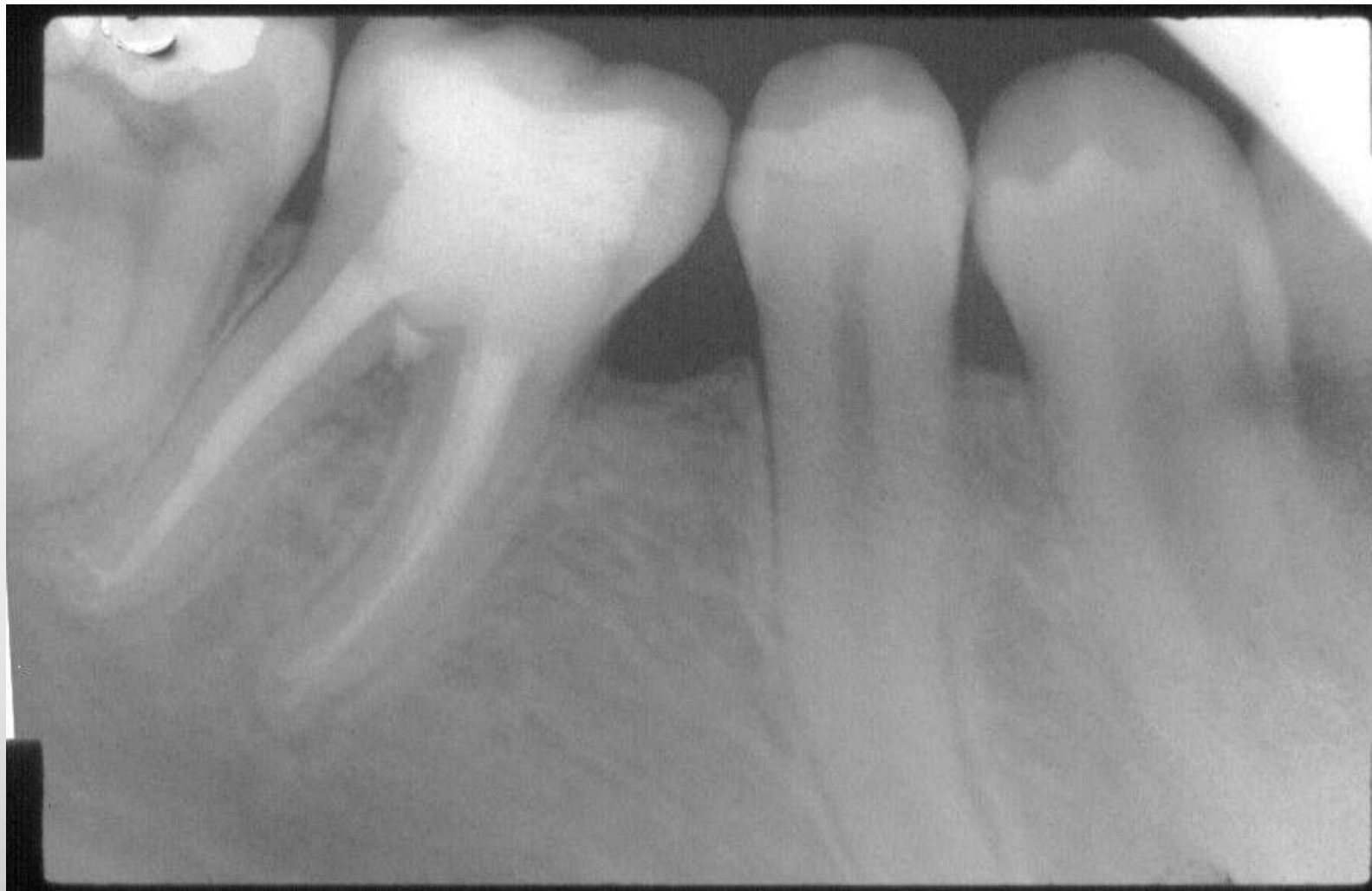POSTĘPOWANIE LECZNICZE

Zamknięcie perforacji

Pacjentka lat 23 Ząb 46 w trakcie leczenia kanałowego w innym gabinecie. Perforacja dna komory zęba. Opracowanie komory , zamknięcie perforacji Pro Root MTA , pokrycie dna komory Gradia Low Flow. Całkowite opracowanie kanałów .MB, ML RT 35 , WL 23 mm ,P –RT 45 , WL 22mm.B-system Obtura ,AH-Plus.



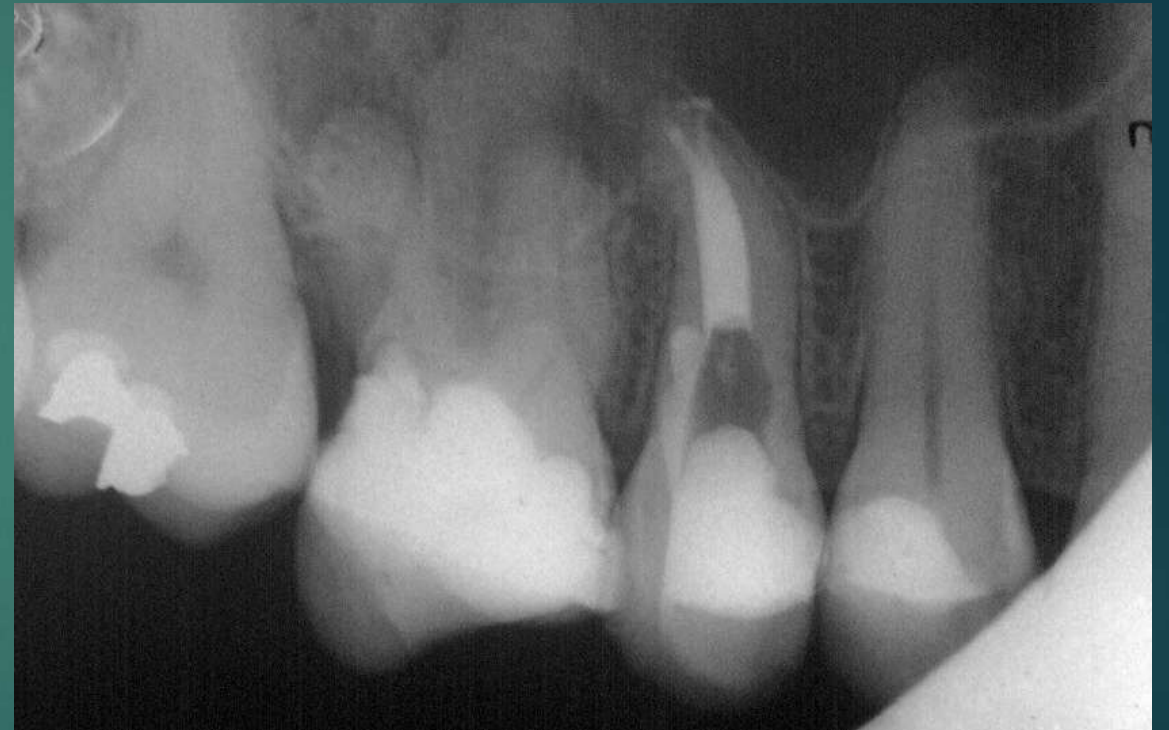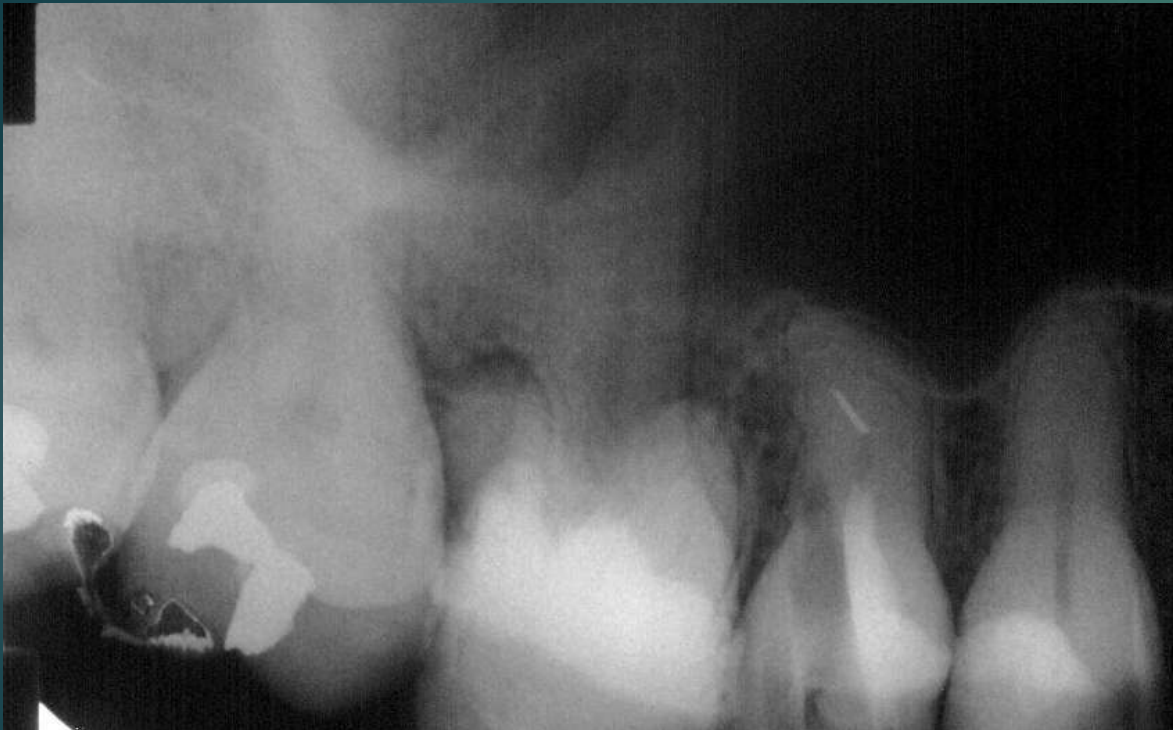
MTA- Mineral Trioxide Aggregate



Usuwanie złamanych narzędzi z kanałów

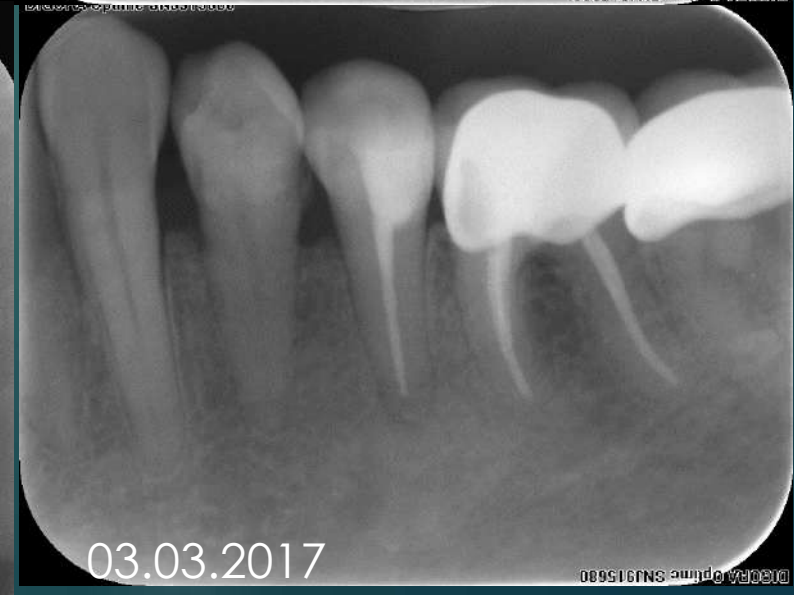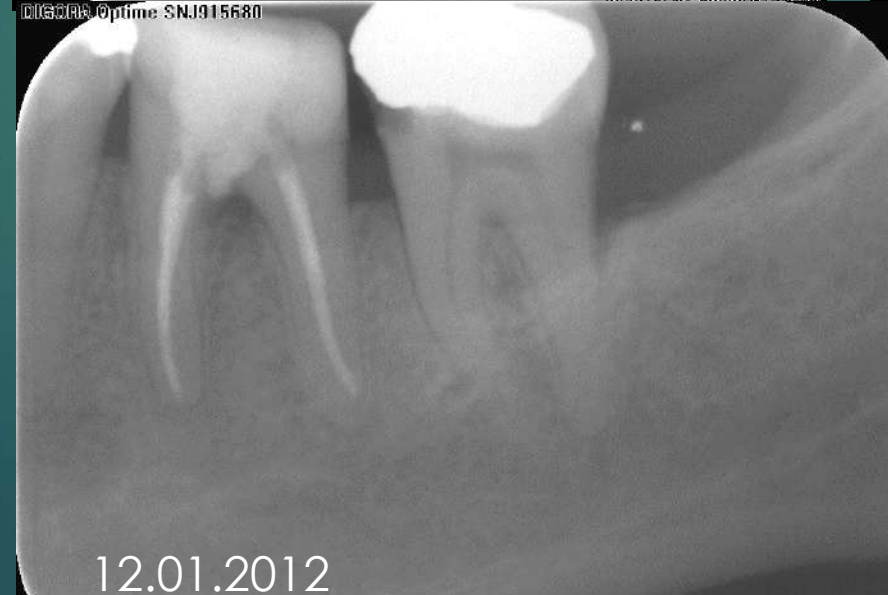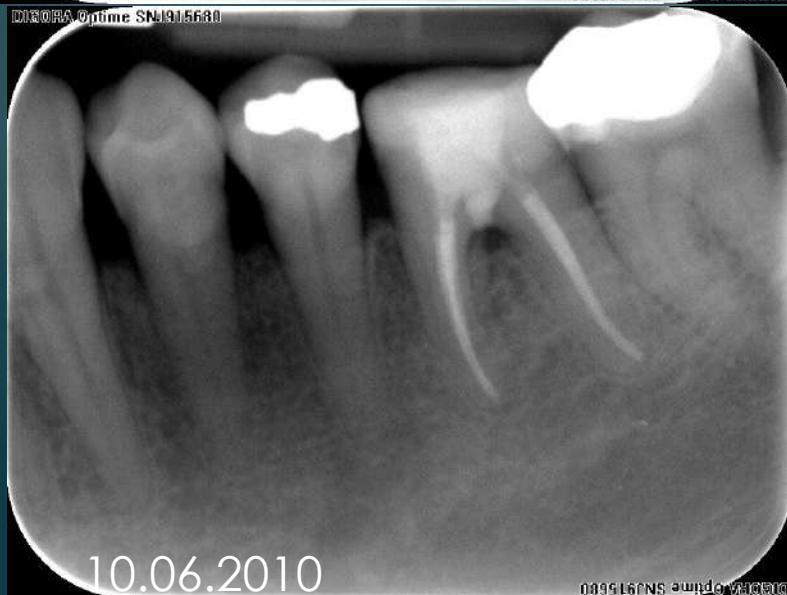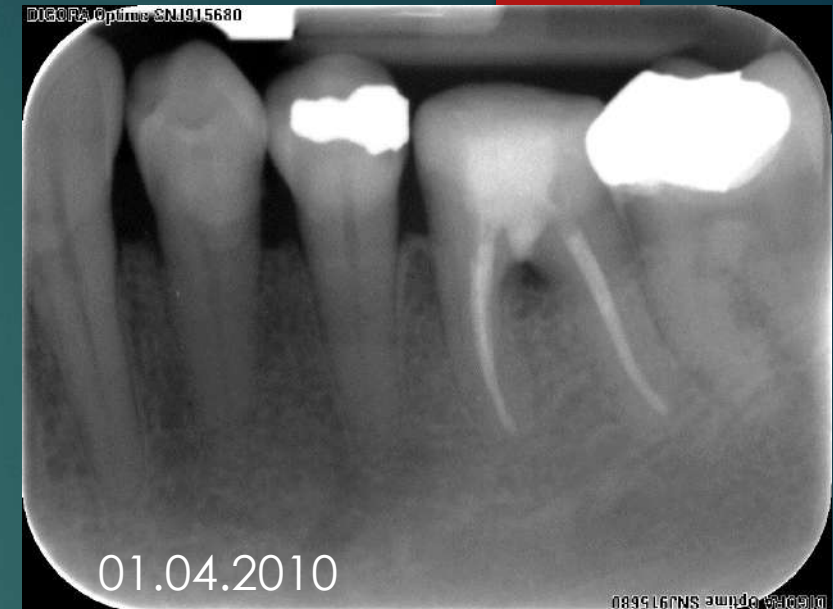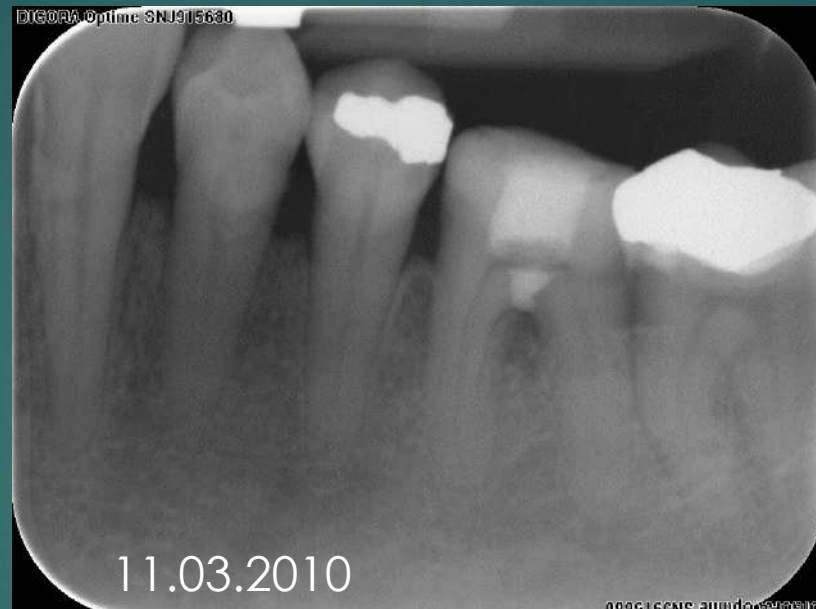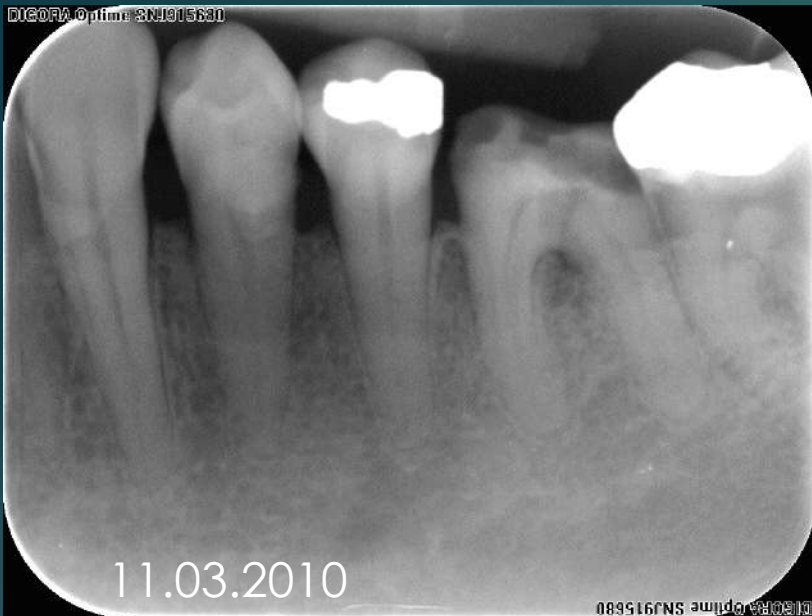Pacjent lat 45 Ząb 15 Przewlekłe ziarninowe zapalenie tk.OKW , złamane narzędzie w kanale , perforacja ściany dystalnej komory zęba.

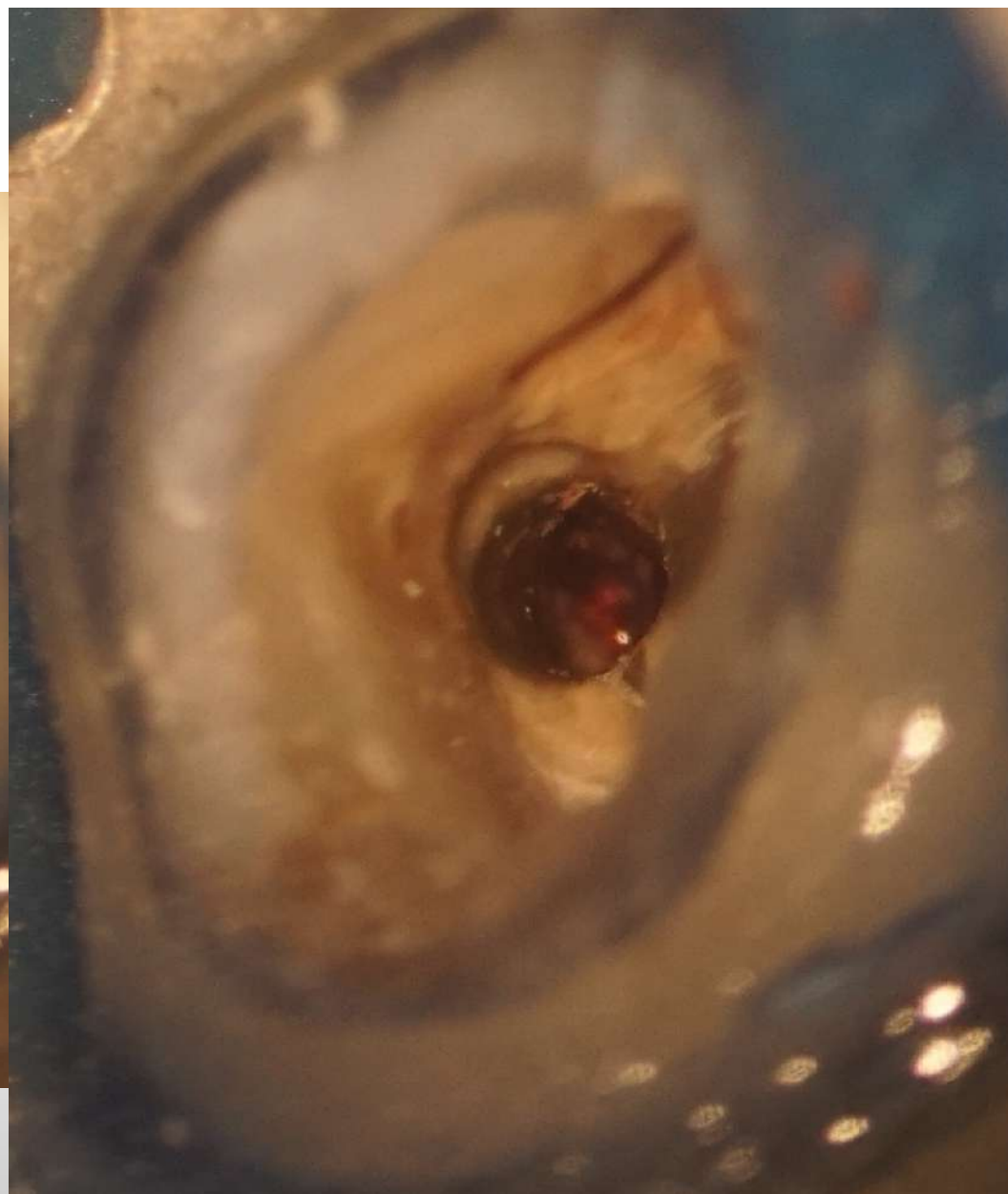
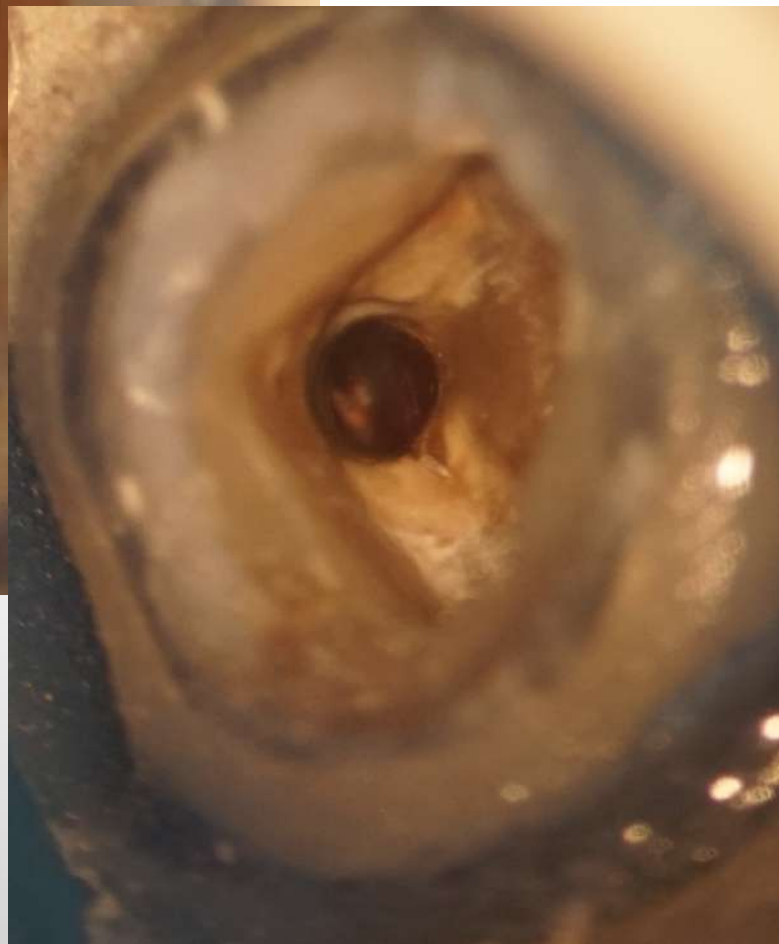

Zamknięcie perforacji –Pro Root MTA . Na następnej wizycie usunięcie narzędzia i opracowanie kanałów. WL 21 mm , RT 30 ,B-System , Obtura .AH-Plus.



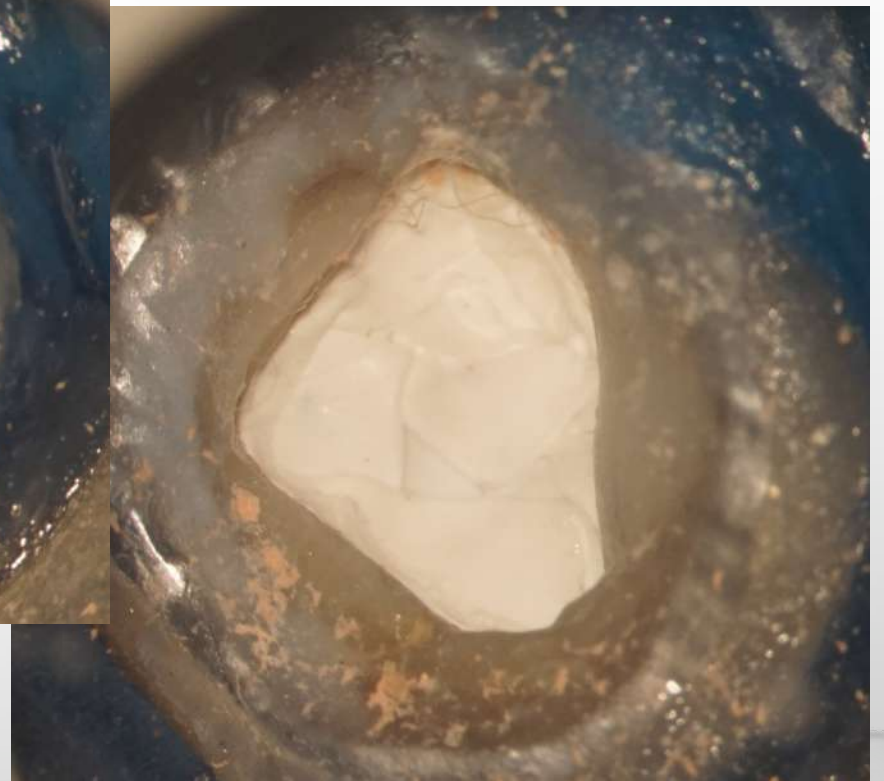
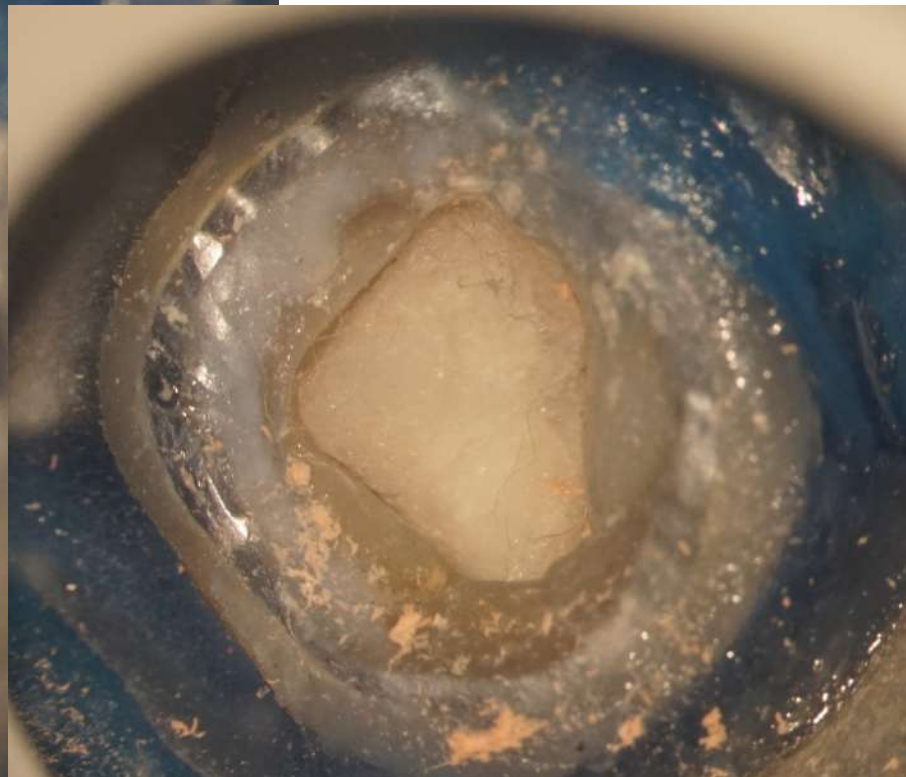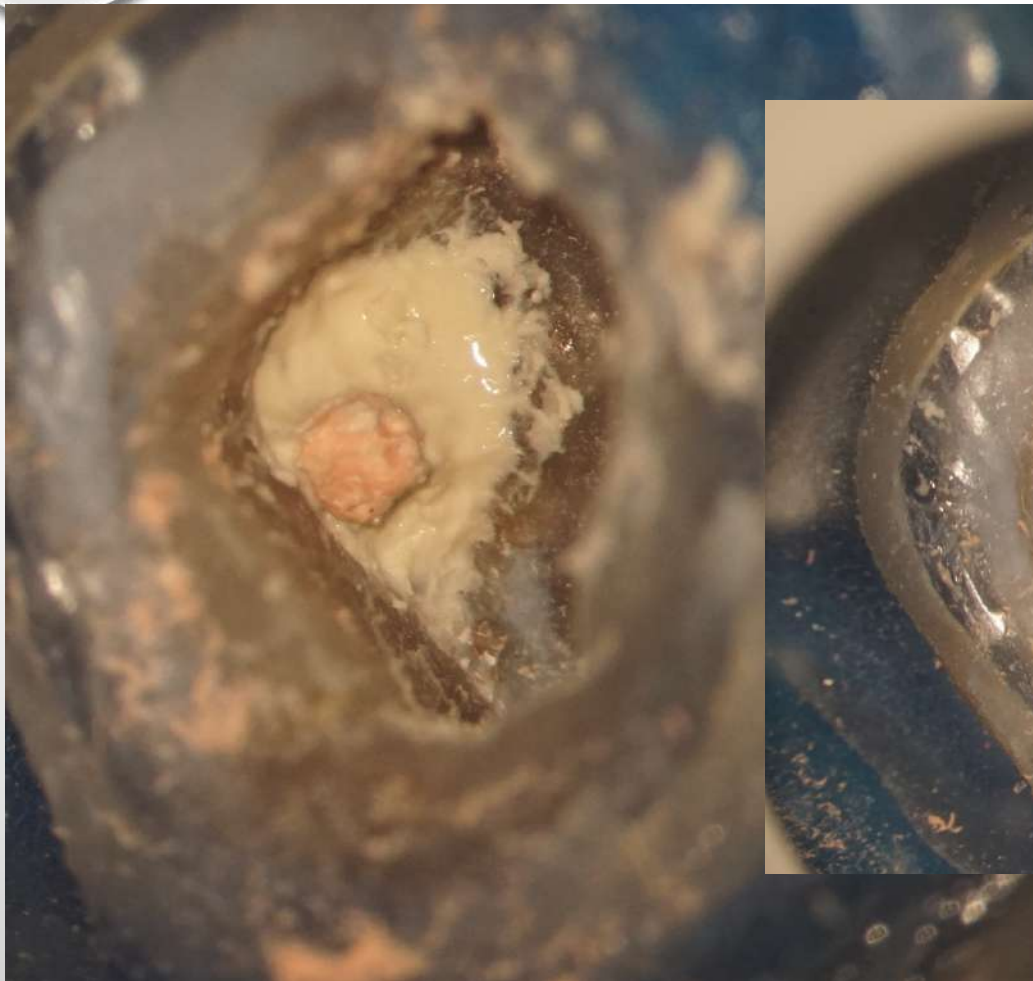
Zamknięcie perforacji

Pacjentka lat 42 Ząb 36 leczony w innym gabinecie –perforacja dna komory zęba.Zamknięcie perforacji zęba Pro Root MTA , wigotna watka ,Cavit. Opracowanie kanałów ML, MB RT-35 , D RT-45 , B-System Obtura , AH-Plus.

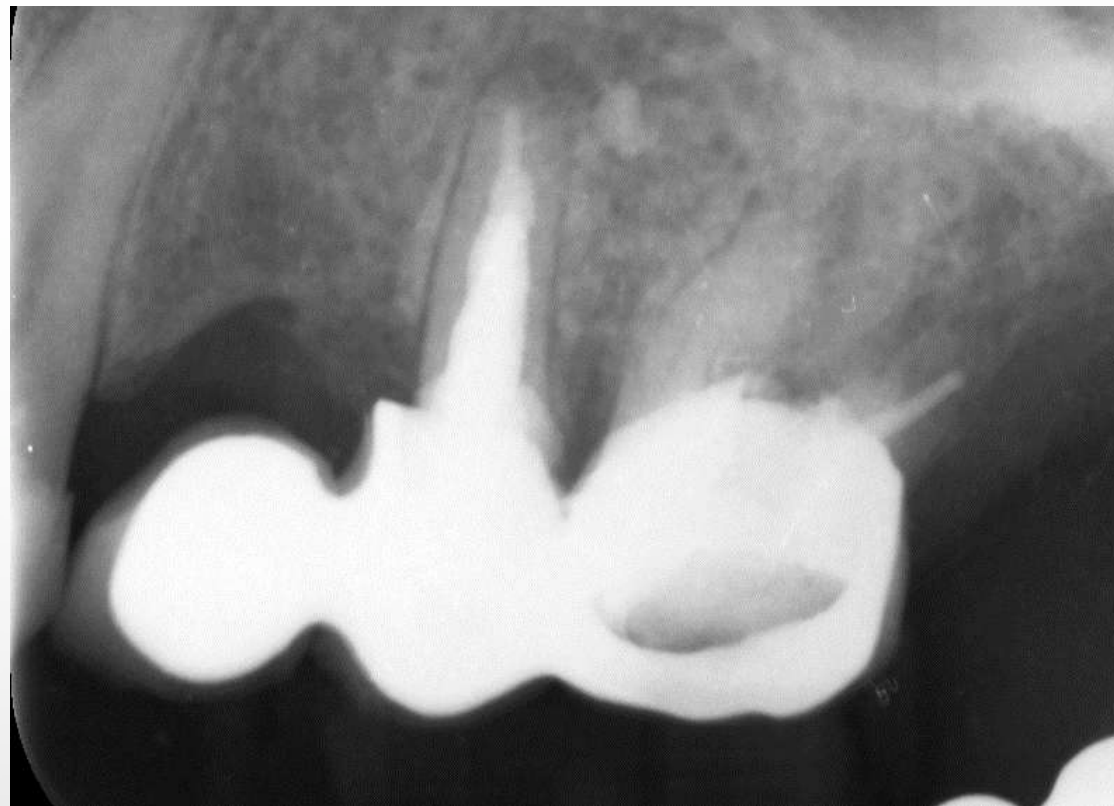
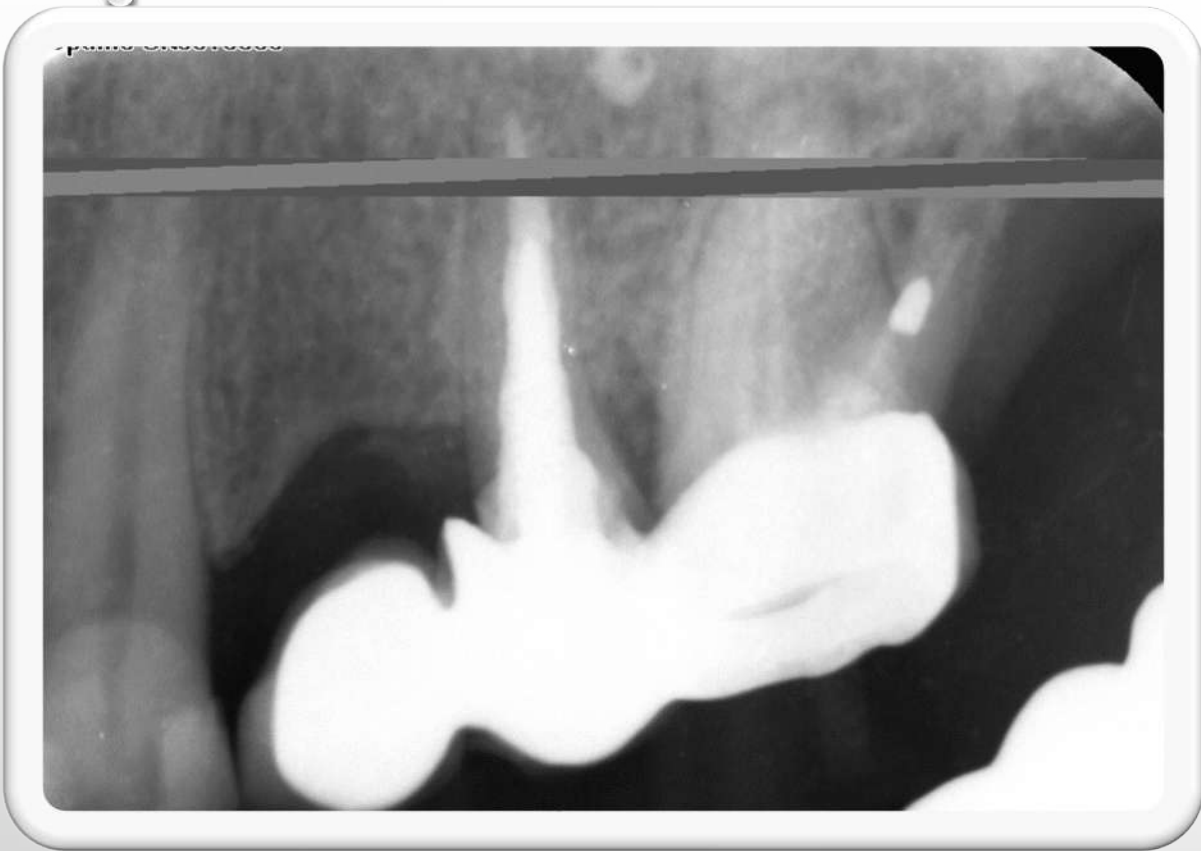



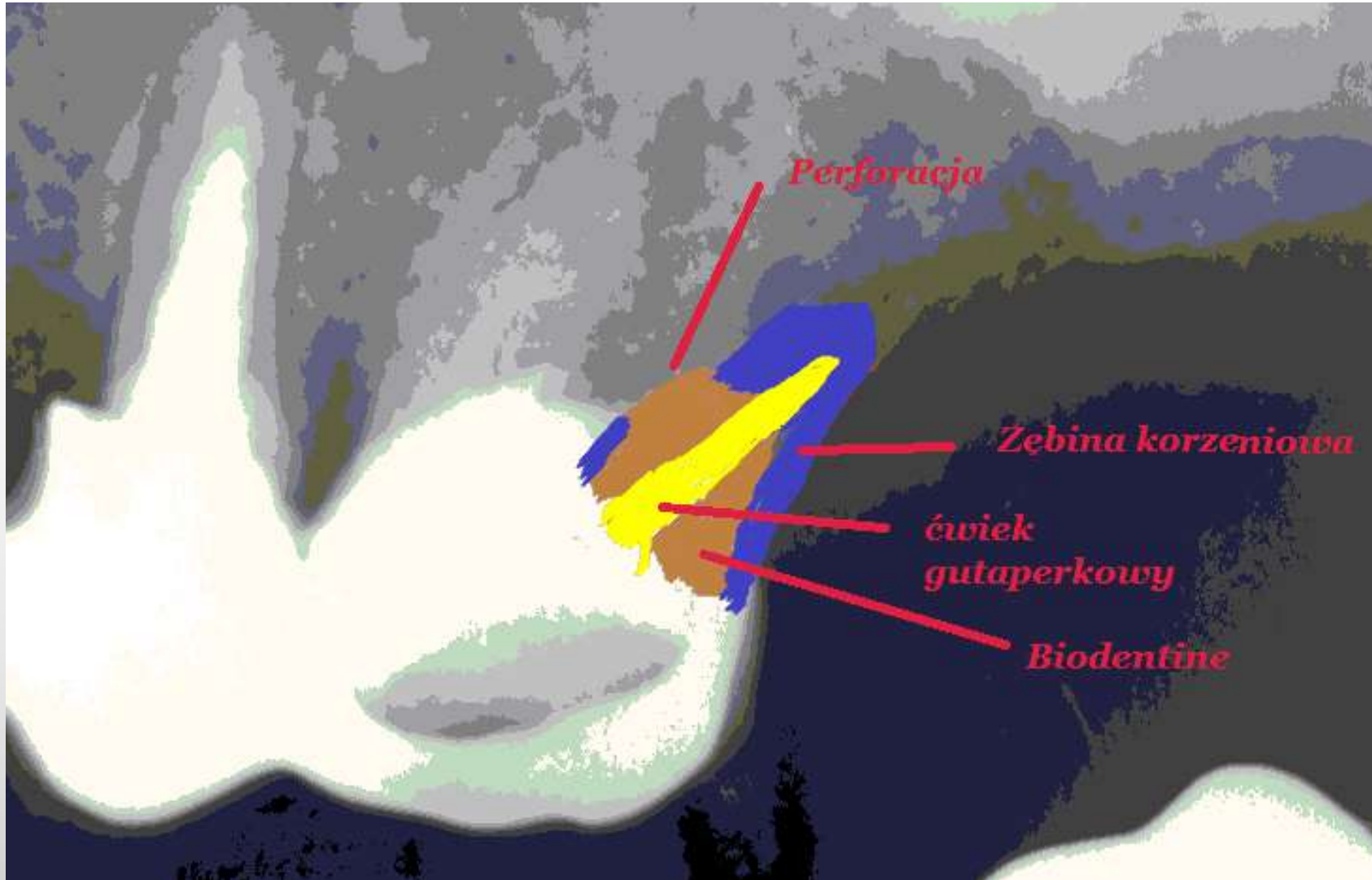
Perforacja w korzeniu policzkowym dalszym

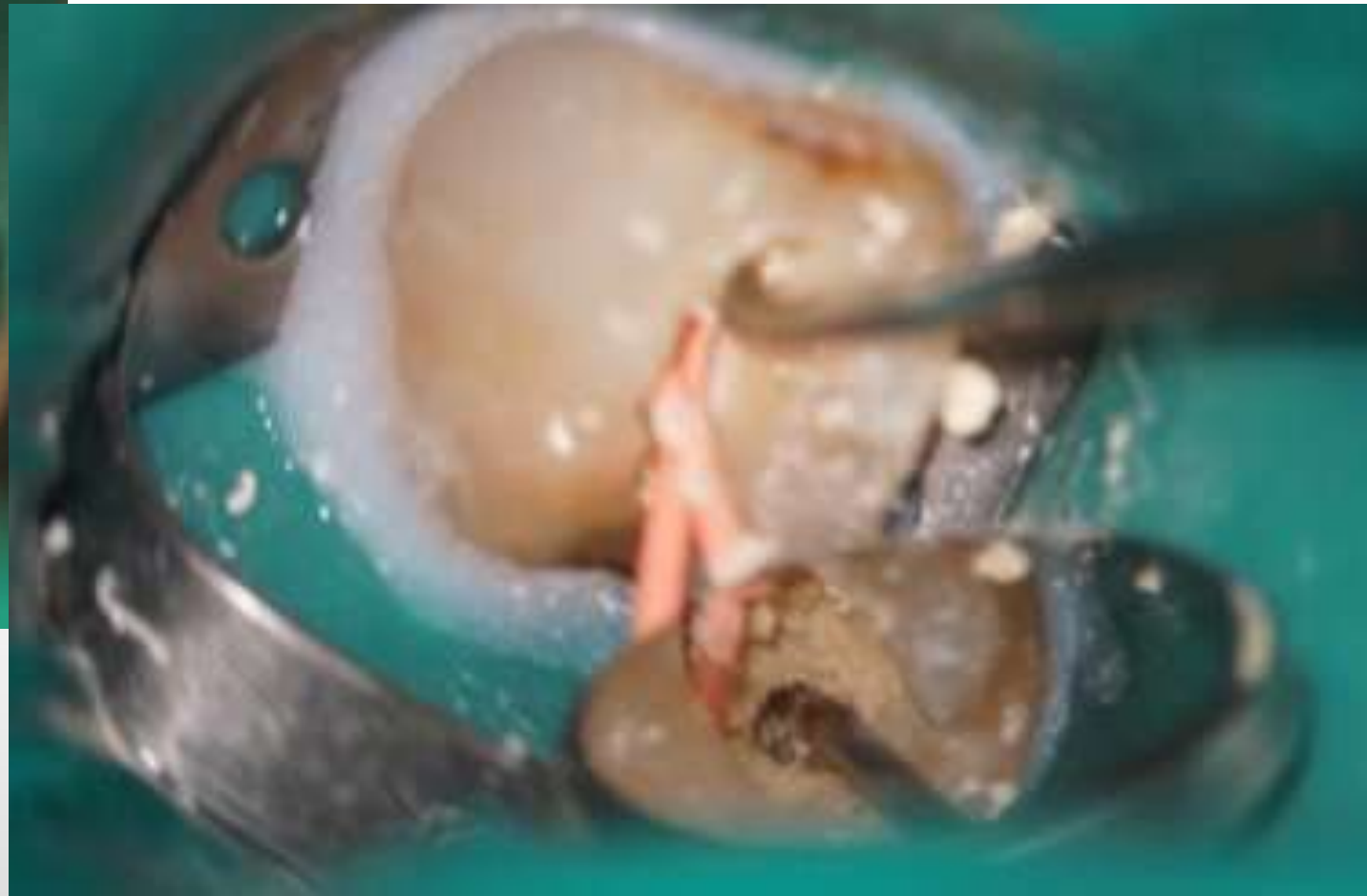
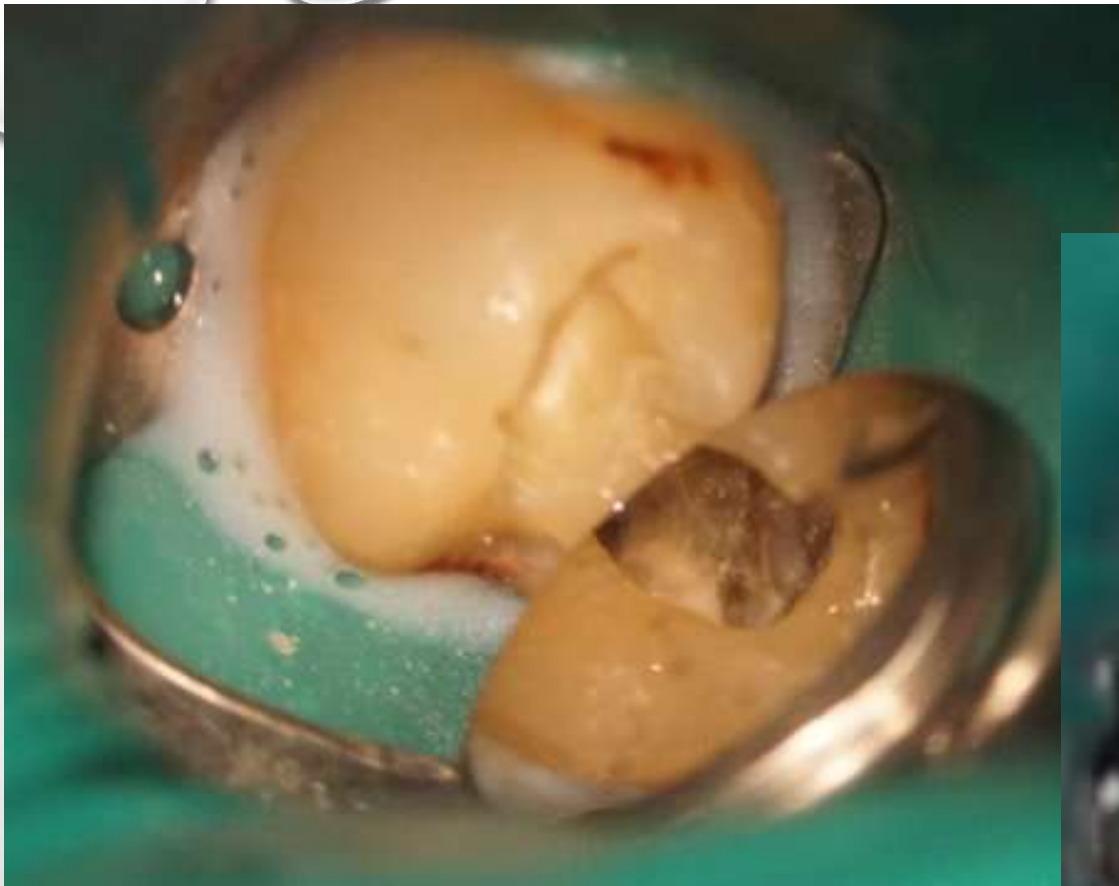
Odbudowa ściany kanału Biodentine



Usunięcie złamanego narzędzia z kanału , opracowanie kanału na długość roboczą , zamknięcie światła kanału cwiekiem gutaperkowym , zamknięcie perforacji Biodentine.





Odbudowa Biodentyńą z ćwiekiem
gutaperkowymw ujćciu kanału (trajectory)

Następna wizyta ,po usunięciu ćwieków odłoniły się ujścia kanałowe

